

## گزارش یک مورد میوایی تلیوماى غده بزاقى فرعى کام

محمود جهانگیر نژاد<sup>۱</sup>، ساعده عطارباشی مقدم<sup>۲\*</sup>، علی لطفی<sup>۳</sup>، ابراهیم عینی<sup>۴</sup>

### چکیده

میوایی تلیوما، یک نئوپلاسم نادر غده بزاقی است که عموماً در پاروتید ایجاد می‌شود و به وجود آمدن آن در غدد بزاقی حفره دهان کمتر شایع است. این تومور معمولاً به صورت توده بدون علامت ظاهر می‌شود و به آرامی در خلال ماه‌ها یا سال‌ها رشد می‌کند. در نمای میکروسکوپی الگوی رشدی توپر، میکسوئید و رتیکولار دیده می‌شود. پروتئین‌های S100 و ویمتین برای سلول‌های میوایی تلیال نئوپلاستیک بسیار حساس ولی غیراختصاصی‌اند. گزارش حاضر راجع به یک مورد نادر میوایی شتلیوماى کام در یک خانم ۲۵ ساله می-باشد که با شکایت از توده بدون درد زیر مخاطی در کام سخت به مدت دو سال مراجعه کرده بود. نماهای متعدد سلول‌های میوایی تلیال به دلیل نادر بودن این تومور تشخیص را برای پاتولوژیست مشکل می‌سازد.

م ع پ ۱۳۹۰؛۱۰(۶): ۶۹۳-۶۹۸

**کلید واژگان:** میوایی تلیوما، غدد بزاقی فرعی، تومور خوش خیم بزاقی.

۱- دانشیار گروه پرودنتولوژی.

۲- استادیار گروه پاتولوژی دهان و فک و صورت.

۳- استادیار گروه پاتولوژی دهان و فک و صورت.

۴- دانشجوی دندان پزشکی.

۱- گروه پرودنتولوژی، دانشکده

دندان پزشکی، دانشگاه علوم پزشکی

جندی شاپور اهواز، ایران.

۲- گروه پاتولوژی دهان و فک و صورت،

واحد بین الملل دانشکده دندان پزشکی،

دانشگاه علوم پزشکی شهید بهشتی،

تهران، ایران.

۳- گروه پاتولوژی دهان و فک و صورت،

دانشکده دندان پزشکی، دانشگاه علوم

پزشکی شهید بهشتی، تهران، ایران.

۴- دانشکده دندان پزشکی، دانشگاه علوم

پزشکی جندی شاپور اهواز، ایران.

\* نویسنده مسؤل:

ساعده عطارباشی مقدم؛ گروه پاتولوژی

دهان و فک و صورت، دانشکده

دندان پزشکی، دانشگاه علوم پزشکی

شهید بهشتی (شعبه بین الملل)، تهران،

ایران.

تلفن ۰۰۹۸۲۱۶۶۹۱۷۱۷۱

Email: dr.atarbashi@gmail.com

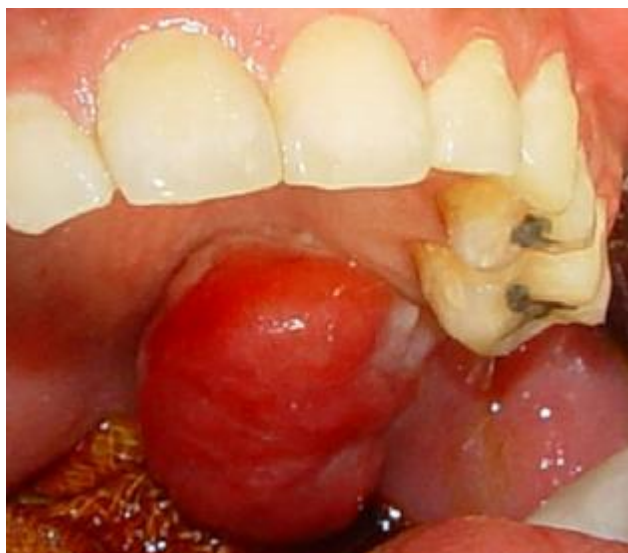## مقدمه

میراجعه کرده بود، در بررسی بالینی بیمار، توده زیر مخاطی به اندازه ۲×۳ سانتی متر در ناحیه کام با قوام سفت و سطح صاف و اریتماتوز دیده شد (شکل ۱). لف نود قابل لمس گردنی وجود نداشت. با تشخیص کلینیکی تومور بزاقی مانند پلئومورفیک آدنوما بیوپسی اینسیژنال انجام شد. در نمای میکروسکوپی پرولیفراسیون سلولهای دوکی دیده شد که الگوی توپر ایجاد کرده بودند و استرومای موجود بسیار کم بود. سلولها یک دست و بدون پلئومورفیسم بودند و میتوز دیده نشد (شکل ۲). در بررسی IHC مارکر S100 مثبت شد (شکل ۳). با توجه به مکان ضایعه، نمای هیستوپاتولوژی و بروز S100 تشخیص میوایی تلیوما گذاشته شد. بیمار تحت جراحی اکسیژنال قرار گرفت. از نظر ماکروسکوپی ضایعه کاملاً توپر و یک نواخت بود. در بررسی میکروسکوپی تشخیص میوایی تلیوما مورد تأیید قرار گرفت.

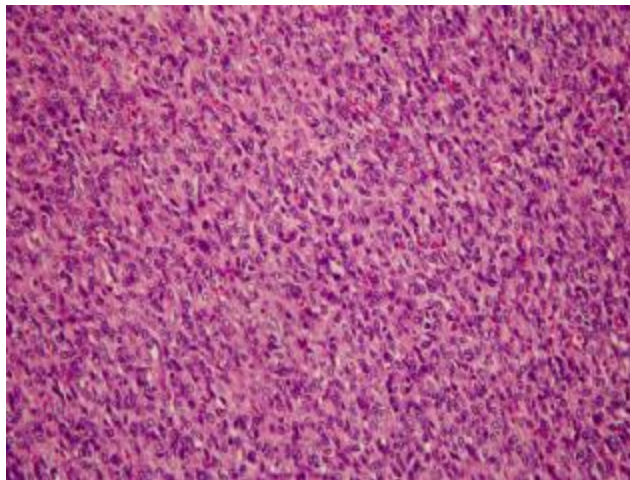
میوایی تلیوما یک تومور خوش خیم بزاقی حاوی سلولهای میوایی تلیال است و کمتر از ۱ درصد تومورهای بزاقی را شامل می شود (۱، ۲). سلولهای میوایی تلیال علاوه بر غدد بزاقی در غدد اشکی، غدد عرق، پستان و پروستات دیده می شوند (۱). میوایی تلیوما معمولاً در دهه چهارم و پنجم زندگی دیده می شود و تمایل به جنس خاصی ندارد (۲). در این نئوپلاسم، تمایز داکتال دیده نمی شود و یا ۵ درصد تومور حاوی نواحی داکتال است (۲، ۳). در نمای میکروسکوپی الگوی رشدی توپر، میکسوئید و رتیکولر دیده می شود و سلولهای تشکیل دهنده آن دوکی شکل، پلاسماسایتوئید، روشن و اپی تلیوئید می باشند (۱، ۳ و ۴).

## گزارش مورد

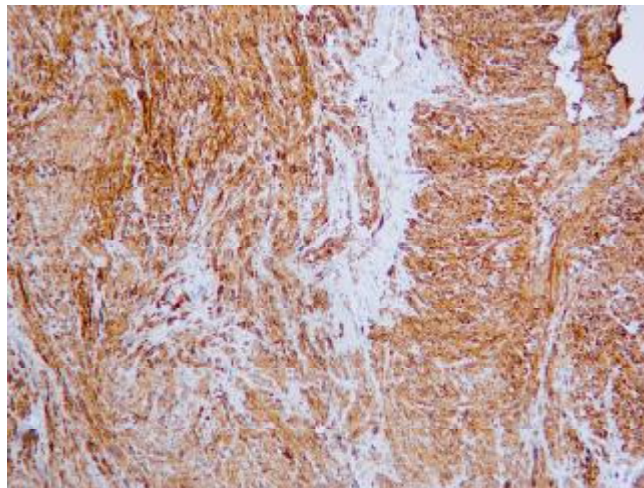
یک خانم ۲۵ ساله با شکایت از توده ای بدون درد در ناحیه کام سخت به مدت ۲ سال، به کلینیک دندانپزشکی



شکل ۱: نمای کلینیکی ضایعه که توده ای با سطح صاف و اریتماتوز نشان می دهد.



شکل ۲: نمای میکروسکوپی ضایعه که پرولیفراسیون سلول‌های دوکی را نشان می‌دهد.



شکل ۳: بروز مارکر S100 (نواحی قهوه‌ای رنگ) در سلول‌های میوایی تلیال در تومور میوایی تلیوما به روش رنگ‌آمیزی IHC.

#### بحث

(۲) و برای SMA و ویمنتین مثبت می‌شود (۴). سلول‌های پلاسما سائیتوئید تمایز ماهیچه‌ای نشان نمی‌دهند. انواع سلولی در این تومور نشان‌دهنده مراحل مختلف تمایز سلول‌های میوایی تلیال می‌باشند (۹). S100 و ویمنتین در سلول‌های نرمال میوایی تلیال حضور ندارند، اما در سلول‌های نئوپلاستیک دیده می‌شوند (۱). در سلول‌های میوایی تلیال نرمال مارکرها‌ی عضلانی و CK14 مثبت می‌شود (۲).

میوایی تلیوما، تومور نادری است که عموماً در پاروتید یافت می‌شود و از نظر کلینیکی توده‌ای بدون علامت با رشد آهسته می‌باشد (۱ و ۵). درگیری استخوان و بافت نرم اطراف دیده نمی‌شود. عده‌ای معتقدند که میوایی تلیوما طیفی از پلئومورفیک ادنوما بدون تمایز داکتال است (۲). به‌ندرت انواع داخل استخوانی ماگزایلا و میوایی تلیوما ی پوستی و موارد بافت نرم، پستان و حفره بینی گزارش شده است (۶-۸). شایع‌ترین الگوی آن، نوع سلول دوکی است

همکاران، بروز پروتئین P16 و Cyclin D1 در میوای-تلیوما نسبت به بافت نرمال بزاقی، بالاتر بود. در انواع بدخیم این تومور علاوه بر افزایش P16, P53 نیز بروز بیشتری داشت که نشان‌دهنده نقش مهم P53 در پیشرفت به سوی بدخیمی است (۹). درمان میوای تلیوما شامل جراحی کامل با مارجین‌های سالم است و عود نادر می‌باشد (۶).

### نتیجه‌گیری

این ضایعه به دلیل کمیاب بودن و الگوهای متعدد سلولی باید مورد توجه قرار گیرد تا از تشخیص اشتباه و در بعضی موارد جراحی‌های غیر لازم اجتناب گردد.

### قدردانی

نویسندگان مقاله از سرکار خانم مینا ظاهری برای همکاری در نوشتن و ارائه این مقاله تشکر و قدردانی می‌نمایند.

بررسی ژنتیک سلولی میوای تلیوما، ترانسلوکیشن کروموزومی 1q, 12q12 را به همراه حذف del(9)(q22.1q22.3) و del(13)(q12q22) را نشان داده است (۱). یافته‌های رادیوگرافیک میوای تلیوما اختصاصی نیستند و قابل افتراق از دیگر تومورهای خوش‌خیم پاروتید نمی‌باشند (۱۰). در مقایسه با پلئومورفیک آدنوما، میوای تلیوما عود پایین‌تری دارد.

با بررسی PCNA دریافته‌اند که تفاوتی بین فعالیت تکثیری میوای تلیوما و پلئومورفیک آدنوما وجود ندارد (۴). انواع خوش‌خیم به‌ویژه در تومورهای طولانی‌مدت یا دارای عود متعدد، می‌توانند تغییرات بدخیمی نشان دهند (۱۰). همچنین میوای تلیومای بدخیم می‌تواند به صورت اولیه ایجاد شود که رفتار آن بسیار مهاجم‌تر بوده و تمایل به متاستاز در آن‌ها بالاتر است (۹). میوای تلیوما در تشخیص افتراقی با تومورهایی از قبیل لیومیوما و شوانوما قرار می‌گیرد (۱). تغییرات بدخیمی در این تومور با الگوی ارتشاحی، نواحی نکروتیک، آتپیی سلولی، افزایش میتوز و پلئومورفیسیم سلولی مشخص می‌شود (۱). بروز ki67 به میزان بالای ۱۰ درصد نشان‌دهنده میوای تلیومای بدخیم است (۱ و ۱۱). در مطالعه وکانی (Vékony)

### منابع

- 1-Ferri E, Pavon I, Armato E, Cavaleri S, Capuzzo P, Ianniello F. Myoepithelioma of a minor salivary gland of the cheek: Case report. *Acta Otorhinolaryngol Ital.* 2006; 26: 43-6.
- 2-Perez DE, Lopes MA, De Almeida OP, Jorge J, Kowalski LP. Plasmacytoid myoepithelioma of the palate in a child. *Int J Paediatr Dent.* 2007; 17: 223-7.
- 3-Nakaya K, Oshima T, Watanabe M, Hidaka H, Kikuchi T, Higashi K, et al. A case of myoepithelioma of the nasal cavity. *Auris Nasus Larynx.* 2010; 37: 640-3.
- 4-Da Silveira EJ, Pereira AL, Fontora MC, De Souza LB, De Almeida Freitas R. Myoepithelioma of minor salivary gland--an immunohistochemical analysis of four cases. *Braz J Otorhinolaryngol.* 2006; 72: 528-32.
- 5-Astarci HM, Celik A, Sungu N, Ustun H. Cystic clear cell myoepithelioma of the parotid gland. A case report. *Oral Maxillofac Surg.* 2009; 13: 45-8.
- 6-Cuesta Gil M, Bucci T, Navarro Cuellar C, Duarte Ruiz B, Pannone G, Bufo P, et al. Intraosseous myoepithelioma of the maxilla: Clinicopathologic features and therapeutic considerations. *J Oral Maxillofac Surg.* 2008; 66: 800-3.

- 7-Bernaba BN, Binder SW, Cassarino DS. Myoepithelioma with melanocytic colonization (melanocytic myoepithelioma): A case report. *J Cutan Pathol*. 2009; 36: 697-701.
- 8-Ghosh A, Saha S, Saha VP, Sadhu A, Chattopadhyay S. Infratemporal fossa myoepithelial carcinoma-a rare case report. *Oral Maxillofac Surg*. 2009; 1359-62.
- 9-Vékony H, Röser K, Löning T, Raaphorst FM, Leemans CR, Van der Waal I, et al. Deregulated expression of p16INK4a and p53 pathway members in benign and malignant myoepithelial tumours of the salivary glands. *Histopathology*. 2008; 53: 658-66.
- 10-Wang S, Shi H, Wang L, Yu Q. Myoepithelioma of the parotid gland: CT imaging findings. *AJNR Am J Neuroradiol*. 2008; 29: 1372-5.
- 11-Acikalın MF, Pasaoglu O, Cakli H, Gürbüz K, Canaz F. Malignant myoepithelioma of the palate: a case report with review of the clinicopathological characteristics. *Yonsei Med J* 2009 31;50:848-51.

## Myoepithelioma of a Minor Salivary Gland of the Palate: Case Report

Mahmood Jahangirnezhad<sup>1</sup>, Saede Atarbashi Moghadam<sup>2\*</sup>, Ali Lotfi<sup>3</sup>, Ebrahim Eini<sup>4</sup>

1-Associate Professor of  
Periodontology.

2-Assistant Professor of Oral &  
Maxillofacial Pathology.

3-Assistant Professor of Oral &  
Maxillofacial Pathology.

4-Dental student.

1-Department of, Periodontology.  
Dental School, Jundishapur  
University of Medical Sciences,  
Ahvaz, Iran.

2-Department of Oral &  
Maxillofacial Pathology, Dental  
School, International Branch,  
Shahid Beheshti University of  
Medical Sciences, Tehran, Iran.

3- Department of Oral &  
Maxillofacial Pathology, Dental  
School, Shahid Beheshti University  
of Medical Sciences, Tehran, Iran.

4- Dental School, University of  
Medical Sciences, Ahvaz, Iran.

\*Corresponding author:

Mahmood Jahangirnezhad;  
Department of Oral &  
Maxillofacial Pathology, Dental  
School, International Branch,  
Shahid Beheshti University of  
Medical Sciences, Tehran, Iran.  
Tel: +982166917171  
Email: [dr.atarbashi@gmail.com](mailto:dr.atarbashi@gmail.com)

### Abstract

Myoepithelioma is a rare neoplasm of salivary glands, generally occurring in the parotid and less often in the minor salivary gland of the oral cavity. Vimentin and S100 protein are very sensitive but nonspecific immunohistochemical markers of neoplastic myoepithelium. This report is a rare case of myoepithelioma of the palate of a 25-year-old woman who suffered the disease for two years. The numerous phenotypic expressions of the myoepithelial cell, associated with the rarity of this tumor, may challenge the pathologist.

*Sci Med J 2012; 10(6):693-698*

**Keywords:** Myoepithelioma, Minor salivary gland tumor, Benign salivary gland tumor.

Received: Jan 26, 2010

Revised: May 11, 2011

Accepted: Oct 11, 2011