

بررسی ایمونو هیستوشیمیایی بروز مارکر p63 در تومور بزاقی پلئومورفیک آدنوما و موکوپیدروئید کارسینوما

محمود جهانگیر نژاد¹، ساعده عطارباشی مقدم^{2*}، مهدی پورمهدی بوروجنی³،
نیتون عماد مستوفی⁴، امیرعلی عظیمی⁵، ثمره عباسی⁵

چکیده

زمینه و هدف: تومورهای بزاقی ۲ تا ۳ درصد پلئوپلاسم‌های سر و گردن را تشکیل می‌دهند و در حال حاضر اطلاعات کمی در مورد مکانیسم‌های مولکولی دخیل در تومورزایی آنها وجود دارد. پروتئین P63 نقش مهمی در تکامل اپی تلیوم، سلول‌های ریشه‌ای و تمایز بازی می‌کند و ممکن است به عنوان انکوژن عمل نماید. هدف از این تحقیق بررسی بروز مارکر p63 و نقش تومورزایی آن در پلئوپلاسم‌های بزاقی می‌باشد.

روش بررسی: در این پژوهش هجده نمونه پلئومورفیک آدنوما و نه نمونه موکوپیدروئید کارسینوما برای مارکر p63 با استفاده از روش ایمونو هیستوشیمی رنگ آمیزی شدند. وسعت رنگ‌پذیری بر اساس درصد سلول‌های مثبت رنگ گرفته در حداقل ۱۰۰۰ سلول پلئوپلاستیک محاسبه شد.

یافته‌ها: در غده بزاقی نرمال و پلئومورفیک آدنوما سلول‌های میو اپی تلیال و سلول‌های بازال مجاری رنگ‌پذیری نشان دادند. ولی سلول‌های مفروش‌کننده مجاری و آسینی‌ها منفی بودند. در موکو اپی درموئید کارسینوما سلول‌های اپی تلیالی و اینترمدیت p63 را بروز دادند اما سلول‌های موکوسی منفی بودند. بعد از انجام آزمون t نسبت سلول‌های P63 مثبت در موکوپیدروئید کارسینوما ۸۴/۴۴ درصد و در پلئومورفیک آدنوما ۵۷/۸۳ درصد بود ($P < 0.05$).

نتیجه‌گیری: براساس نتایج بدست آمده P63 در سلول‌های میو اپی تلیال و بازال غده بزاقی نرمال بروز می‌کند. بروز این مارکر در سلول‌های اپیدروئید و اینترمدیت موکوپیدروئید کارسینوما و میو اپی تلیال و بازال پلئومورفیک آدنوما نیز دیده می‌شود که پیشنهاد می‌کند p63 در تومورزایی غدد بزاقی می‌تواند دخیل باشد.

کلیدواژگان: P63، ایمونو هیستوشیمی، پلئومورفیک آدنوما، موکوپیدروئید کارسینوما.

۱- دانشیار گروه پریدنتولوژی،
۲- استادیار گروه پاتولوژی دهان و فک و صورت.

۳- استادیار گروه بهداشت تغذیه.

۴- استادیار گروه پاتولوژی.

۵- دانشجوی دندانپزشکی.

۱- گروه پریدنتولوژی، دانشکده دندانپزشکی، دانشگاه علوم پزشکی جندی شاپور اهواز، ایران.

۲- گروه پاتولوژی دهان و فک و صورت، دانشکده دندانپزشکی، دانشگاه علوم پزشکی شهید بهشتی شعبه بین‌الملل، تهران، ایران.

۳- گروه بهداشت تغذیه، دانشکده دامپزشکی، دانشگاه شهید چمران اهواز، ایران.

۴- گروه پاتولوژی، دانشکده پزشکی، دانشگاه علوم پزشکی جندی شاپور اهواز، ایران.

۵- دانشجوی دندانپزشکی، دانشگاه علوم پزشکی جندی شاپور اهواز، ایران.

* نویسنده مسؤل:

ساعده عطارباشی مقدم؛ گروه پاتولوژی دهان و فک و صورت، دانشکده دندانپزشکی، دانشگاه علوم پزشکی شهید بهشتی (شعبه بین‌الملل)، تهران، ایران.

تلفن: ۰۰۹۸-۲۱-۶۶۹۱۴۲۴۲

Email: dr.atarbashi@gmail.com

مقدمه

از مطالعه حذف شدند. از بلوک‌های انتخاب شده برش‌های ۴ میکرونی تهیه شد. در این پژوهش، در رنگ آمیزی ایمونوهیستوشیمی از مارکر P63 و روش استاندارد بیوتین-استرپتاویدین استفاده شد. و بعد از آن میزان رنگ‌پذیری نمونه‌ها مورد مقایسه قرار گرفت.

روش ایمونوهیستوشیمی (IHC): ابتدا برش‌های مذکور پارافین زدایی و رطوبت‌گیری شدند و سپس به منظور تثبیت آنتی ژنی، اسلایدها به مدت ۱۰ دقیقه در محلول بافر سیترات با $\text{PH}=6$ در ماکروویو قرار گرفت. پس از شستشو با PBS اسلایدها جهت بررسی بروز پروتئین p63، به مدت یک ساعت در مجاورت آنتی بادی مونوکلونال P63 (Clone 4A4, Code N 1604, 1:25 dilution, Dako Cytomation, Denmark). پس از شستشو با محلول PBS، اسلایدها به مدت ۵ دقیقه در محلول Zymed streptavidin به مدت ۱۰ دقیقه انکوبه شدند. در مرحله بعد اسلایدها جهت ایجاد یک محصول واکنشی قهوه‌ای رنگ در ماده کروموژن DAB(3,3 Diamino benzodine hydrochloride) مجاور گشتند. در نهایت بعد از رنگ‌آمیزی هماتوکسیلین، آبگیری با الکل و شفاف‌سازی با گزیرلول، روی لام مانت شدند. در همه مراحل برای اطمینان از صحت تکنیک رنگ‌آمیزی از کنترل منفی و مثبت استفاده شد. برای کنترل مثبت از یک نمونه اسکواموس سل کارسینوما و برای کنترل منفی لامهایی با حذف مرحله آنتی‌بادی اولیه تهیه شد. در این بررسی از کلون 4A4 استفاده شد تا ایزوفرم ΔNP63 مورد ارزیابی قرار گیرد.

روش بررسی میکروسکوپی: نمونه‌ها توسط دو مشاهده گر و توسط میکروسکوپ نوری Olympus CX21 (Tokyo, Japan) مورد ارزیابی قرار گرفت. بدین منظور ابتدا نواحی رنگ گرفته با بزرگنمایی ۴۰ برابر مشخص شدند. جهت بررسی ایمونوراکتیویته، هسته‌های قهوه‌ای

تومورهای بزاقی جز مهمی از نئوپلاسم‌های حفره دهان را تشکیل داده و نماهای مختلف هیستوپاتولوژیک و رفتارهای بالینی متفاوتی نشان می‌دهند (۱). ژن P63 حاوی ایزوفرم‌های TA, ΔN می‌باشد که وظایف متفاوتی بر عهده دارند. ΔNP63 (عدم حضور دامنه انتهایی N) در پرولیفراسیون سلولی دخیل است در حالی که TAP63 (حاوی دامنه فعال) در تمایز سلولی نقش دارد (۲). اطلاع یافتن از پاتوژنز و رفتار بیولوژیک ضایعات، منجر به تشخیص صحیح و درمان موفق می‌گردد (۳). بروز P63 در بسیاری از مطالعات از جمله اسکواموس سل کارسینوما حفره دهان، دیسپلازی اپی تلیال و ضایعات اذنتوزنیک مورد ارزیابی قرار گرفته است (۲-۴-۶). پلئومورفیک آدنوما شایع‌ترین تومور خوش‌خیم بزاقی و موکوپیدرموئید کارسینوما شایع‌ترین تومور بدخیم بزاقی می‌باشد (۷). پلئومورفیک آدنوما متشکل از سلول‌های اپی تلیال و میوآپی تلیال در یک استرومای مزانشیمی است (۸) و موکوپیدرموئید کارسینوما حاوی سلول‌های اپیدرموئید، اینترمدیت و موکوسی می‌باشد (۹).

هدف از این مطالعه بررسی بروز مارکر P63 در پلئومورفیک آدنوما و موکوپیدرموئید کارسینوما به دلیل شیوع بالای این نئوپلاسم‌ها در بین تومورهای بزاقی می‌باشد.

روش بررسی

در این پژوهش مقطعی، تحلیلی و گذشته‌نگر از بین نمونه‌های موجود در بایگانی بخش پاتولوژی بیمارستان امام‌خیمینی شهر اهواز، ۱۸ نمونه پلئومورفیک آدنوما و ۹ نمونه موکوپیدرموئید کارسینوما انتخاب شدند. کلیه نمونه‌ها توسط پاتولوژیست دهان و فک و صورت مورد بررسی و تأیید مجدد قرار گرفتند. نمونه‌های با بافت اندک و نامناسب

در بررسی بافت نرمال بزاقی، سلول‌های بازال اطراف مجاری و سلول‌های میوایی تلیال رنگ‌پذیری نشان دادند. سلول‌های آسینی (سروز و موکوس) و سلول‌های مجاری برای این مارکر منفی بودند.

در تومور خوش خیم PA، میانگین و خطای معیار درصد P63، $57/83 \pm 8/93$ بود. در بین ۱۸ نمونه مورد بررسی، ۴ نمونه رنگ‌پذیری نشان ندادند. این نمونه‌ها از نظر هیستولوژیک حاوی مناطق وسیع میکسوئید بودند. رنگ‌پذیری منتشر در ۱۳ مورد دیده شد و ۱ نمونه رنگ‌پذیری کانونی نشان داد. در این تومور نیز مشابه بافت نرمال بزاقی، سلول‌های بازال اطراف مجاری و سلول‌های میوایی تلیال مثبت شدند. شکل ظاهری سلول‌های میوایی تلیال (برای مثال پلاسماسیتوئید یا دوکی) در رنگ‌پذیری تأثیری نشان نداد. سلول‌های بالغ مجاری (Luminal cells) در تمام نمونه‌ها منفی بود (شکل ۲).

در گروه MEC، هر ۹ نمونه رنگ‌پذیری بالایی برای P63 نشان دادند. در این تومور سلول‌های اپیدرموئید و اینترمدیت برای این مارکر مثبت بودند (شکل ۳). اما سلول‌های موکوسی و سلول‌های اطراف مجاری منفی بودند. میانگین و خطای معیار درصد P63 در MEC، $84/44 \pm 4/82$ بود. با استفاده از آزمون t برای دو نمونه مستقل، نشان داده شد که این تفاوت معنادار می‌باشد ($p < 0/05$).

در نمونه‌های مورد بررسی، برش‌هایی از مخاط دهان دیده شد که فقط سلول‌های بازال و پارابازال و تعداد کمی از سلول‌های طبقات میانی رنگ‌پذیری نشان دادند.

رنگ در زمینه‌ای از سیتوپلاسم بی‌رنگ (صرف نظر از شدت رنگ‌پذیری) به عنوان سلول‌های مثبت در نظر گرفته شدند. آنگاه در بزرگ‌نمایی ۴۰۰ برابر، ۱۰۰۰ سلول نئوپلاستیک در حدود ۱۰ فیلد تصادفی مورد شمارش قرار گرفتند. یافته‌ها به شکل کمی و با استفاده از فرمول زیر تحت عنوان LI (Labeling Index) ثبت شد. (به دلیل یکسان بودن شدت رنگ‌پذیری تمام نمونه‌ها با نمونه شاهد فقط وسعت رنگ‌پذیری محاسبه گردید).

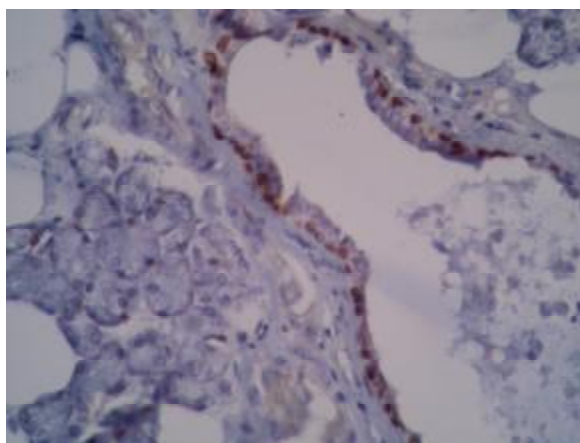
با توجه به بالا بودن ضریب همبستگی دو مشاهده گر میانگین مقادیر LI محاسبه شد و توسط نرم‌افزار SPSS (version 16) و آزمون آماری t-test مورد بررسی و مقایسه قرار گرفت. نتایج در سطح $P < 0/05$ معنادار در نظر گرفته شد.

تعداد سلول‌های مثبت توموری صرف نظر از شدت رنگ‌پذیری

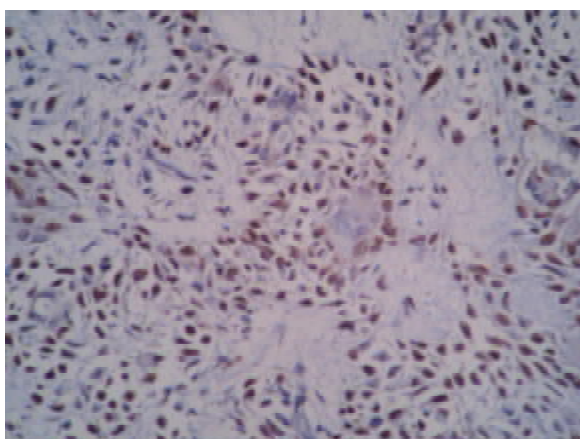
$$LI = \frac{\text{تعداد سلول‌های مثبت توموری}}{1000 \text{ سلول توموری}}$$

یافته‌ها

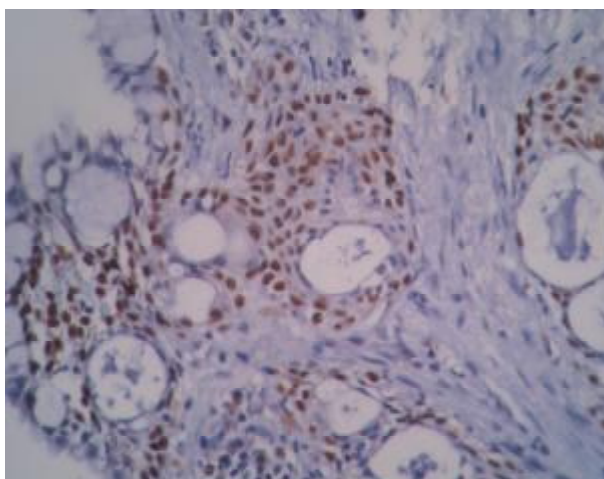
در این پژوهش، میانگین و خطای معیار سن در ضایعه پلئومورفیک آدنوما (PA) و موکوپیدرموئید کارسینوما (MEC) به ترتیب: $61/38 \pm 3/9$ و $54/22 \pm 7/33$ سال بود. از نظر جنسی PA در زنان و MEC در مردان شایع‌تر بود. از نظر مکانی اکثر موارد PA در پاروتید دیده شد و MEC بیشتر در ناحیه غدد بزاقی فرعی بود.



شکل 1: بروز مارکر p63 به صورت هسته‌های قهوه‌ای در سلول‌های بازال مجاری در غده بزاقی نرمال (بزرگنمایی $\times 200$).



شکل 2: بروز مارکر p63 به صورت هسته‌های قهوه‌ای در سلول‌های میوایی تلیال تومور پلئومورفیک آدنوما (بزرگنمایی $\times 400$).



شکل 3: بروز مارکر p63 به صورت هسته‌های قهوه‌ای در سلول‌های اپیدرموئید تومور موکوپیدرموئید کارسینوما (بزرگنمایی $\times 400$).

بحث

در بافت‌های مخاط دهان که به صورت اتفاقی در لام‌های مورد مطالعه حضور داشتند نیز سلول‌های بازال و پارابازال این مارکر را بروز دادند. همچنین در مطالعه وبر و همکاران (Weber et al) (۱۳) نیز الگوی رنگ‌پذیری p63 در PA و غدد بزاقی نرمال مشابه نتایج مطالعه ما بود. در غدد بزاقی نرمال نیز سلول‌های کاملاً تمایز یافته مانند آسینی‌های سرروز و موکوس و مجاری این مارکر را بروز ندادند. میتانی و همکاران (Mitani et al) (۱۱) به این نتیجه رسیدند که افزایش بروز Δ NP63 در تومورهای بزاقی شرکت می‌کند و در مهاجرت و تهاجم سلول‌های بزاقی نقش دارد. به علاوه بروز بالای آن با رفتار مهاجم تومورهای بزاقی همراه است. آنها در آخر چنین پیشنهاد کردند که P63 به عنوان مولکول هدف برای درمان‌های Targeted therapy در کارسینوم‌های بزاقی مدنظر قرار گیرد. در تأیید این نتایج رامر و همکاران (Ramer et al) (۱۴) نیز در مطالعه خود چنین بیان کردند که بروز بالاتر p63 با پروگنوز بدتر بیماران مبتلا به تومور بزاقی آدنوئید کیستیک کارسینوما در ارتباط است. جنلهو و همکاران (Genelhu et al) (۱۵) نیز پیشنهاد کردند که از p63 به عنوان یک مارکر میوایی تلیالی در تومورهای بزاقی می‌توان استفاده کرد. هر چند نتایج به دست آمده در مطالعه آنها مغایر با مطالعات دیگر بود. به این صورت که در مقایسه بین دو گروه تومور بدخیم PA-ex carcinoma و تومور خوش‌خیم PA بروز P63 در گروه خوش‌خیم بیشتر بود و آنها این طور بیان کردند که از بین رفتن تمایز میوایی تلیالی در تبدیل تومور خوش‌خیم پلئومورفیک آدنوما به نوع بدخیم دخیل می‌باشد. در بررسی فسچینی و همکاران (Foschini et al) (۱۶) نیز تمام تومورهای بزاقی خوش-خیم و بدخیم مورد مطالعه (به جز یک مورد) p63 را بروز دادند و بیان کردند که این پروتئین در تومورهای غدد بزاقی

اتیولوژی تومورهای بزاقی ناشناخته است اما تغییر در پروتئین‌ها و ژن‌های سرکوبگر تومور ممکن است در تکامل و پیشرفت این نئوپلاسم‌ها دخیل باشد (۱). بروز p63 در بسیاری از بافت‌ها و ضایعات به اثبات رسیده است (۵،۴،۲-۱۰،۶). این پروتئین نقش حیاتی در حفظ سلول‌های بازال و میوایی تلیال در بافت‌های با منشاء اکتودرمی بازی می‌کند و در تومورهای نیز مطرح شده است (۱۱).

موش‌های ترنس ژنیک فاقد p63 بدون پوست، پستان، مو، دندان، غدد بزاقی و اشکی متولد می‌شوند که نشان دهنده نقش مهم این پروتئین در تکامل و حفظ چندین نوع اپی تلیوم می‌باشد (۱۲،۹).

در این پژوهش بروز p63 در هر دو گروه تومورهای خوش‌خیم و بدخیم و غدد بزاقی نرمال دیده شد. این نتایج با بسیاری از مطالعات گذشته هم‌خوانی دارد (۱۱،۹، ۱۳ - ۱۴، ۱۶-۱۷).

در بررسی بیلال و همکاران (Bilal et al) (۹) نیز اکثر تومورهای بزاقی از جمله PA و MEC با این مارکر رنگ‌پذیری نشان دادند. از بین تومورهای بزاقی مورد مطالعه فقط Acinic cell carcinoma و Adenocarcinoma برای این مارکر منفی بودند. الگوی رنگ‌پذیری نیز مشابه مطالعه ما بود چرا که در PA سلول‌های بازال اطراف مجاری و سلول‌های میوایی تلیال رنگ شدند. در MEC نیز سلول‌های اپی درموئید و ایترمدیت رنگ گرفتند. سلول‌های مجاری و موکوسی در این ضایعات رنگ‌پذیری نشان ندادند. شکل سلول‌های میوایی تلیال یا الگوی قرارگیری آنها در رنگ‌پذیری تغییری حاصل نکرد. یک علت احتمالی برای عدم رنگ‌پذیری سلول‌های داکتال و موکوسی بالغ بودن این سلول‌ها می‌باشد چرا که P63 یک مارکر سلول‌های بازالی و ریشه‌ای می‌باشد و در سلول‌های تمایز یافته بروز نمی‌یابد در تأیید این مسئله چنین می‌توان بیان کرد که

و تکامل آن کاملاً ضروری است. همچنین p63 به عنوان یک مارکر میوایی تلیالی مطرح است و می‌توان از آن در افتراق تومورهای بزاقی از ضایعات دیگر با نمای میکروسکوپی مشابه استفاده کرد. p63 در تومورزایی غدد بزاقی با حفظ سلول‌های ریشه‌ای عمل می‌کند و در سلول‌های تغییر یافته تومورال میوایی تلیالی و بازالی پلئومورفیک آدنوما و همچنین سلول‌های اپیدرموئید و اینترمدیت موکوپاپیدرموئید کارسینوما بروز می‌یابد که این امر در تومورهای بدخیمی مانند موکوپاپیدرموئید کارسینوما نسبت به پلئومورفیک آدنوما بارزتر است. در آخر شاید بتوان در آینده targeted therapy علیه p63 در کارسینوم‌های بزاقی را به عنوان درمان مؤثر مطرح نمود.

قدردانی

در نوشتن این مقاله از بخش‌هایی از پایان‌نامه دوره دکتری آقای امیرعلی عظیمی تحت نظر و راهنمایی نویسندگان مقاله بهره‌گیری شده است. همچنین از معاونت محترم پژوهشی دانشگاه برای حمایت مالی این طرح و از همکاری کارکنان محترم بخش آسیب‌شناسی بیمارستان امام خمینی (ره) اهواز تقدیر و تشکر می‌نمایم.

دخیل است. همچنین در مطالعه‌ای از این مارکر در افتراق انکوسیتومای سلول روشن تومور بزاقی از کارسینوم‌های سلول روشن متاستاتیک کلیه استفاده نموده‌اند (۱۸). این مورد در بسیاری از تومورهای بزاقی دیگر که حاوی سلول‌های روشن می‌باشند نیز استفاده شده است (۱۹). در مقایسه‌ای که بین بروز p63 و p73 در تومورهای بزاقی خوش خیم و بدخیم صورت گرفت با وجودی که هر دو مارکر بروز پیدا کردند اما p63 به عنوان مارکر میوایی تلیالی اختصاصی‌تر مطرح گردید (۲۰). هرچند برای بدست آوردن نتایج قابل اعتمادتر به حجم نمونه بیشتر احتیاج می‌باشد تا نتایج آماری با قدرت بالاتری بیان شود و همچنین از دیگر تومورهای خوش‌خیم و بدخیم بزاقی استفاده نمود.

نتیجه‌گیری

با توجه به یافته‌های مطالعه حاضر و نتایج بررسی‌های پیشین می‌توان چنین بیان کرد که p63 به عنوان مارکر سلول‌های بازالی و ریشه‌ای مطرح می‌باشد و در سلول‌هایی که بلوغ کامل به دست آورده‌اند مانند سلول‌های آسینی و مجاری (لومینال) بروز پیدا نمی‌کند. به علاوه این مارکر در پرولیفراسیون و تمایز سلول‌های بافت‌های اپی تلیالی بزاقی

منابع

- 1-AL-Rawi NH, Omer H, AL Kawas S. Immunohistochemical analysis of P(53) and bcl-2 in benign and malignant salivary glands tumors. J Oral Pathol Med 2010;39(1):48-55.
- 2-Kumamoto H, Ohki K, Ooya K. Expression of p63 and p73 in ameloblastomas. J Oral Pathol Med 2005; 34(4):220-6.
- 3-Sengüven B, Oygür T. Investigation of interleukin-1 alpha and interleukin-6 expression and interleukin-1 alpha gene polymorphism in keratocystic odontogenic tumors and ameloblastomas. Med Oral Patol Oral Cir Bucal 2011;16:e467-72.
- 4-Vered M, Allon I, Dayan D. Maspin, p53, p63 and Ki-67 in epithelial lesions of the tongue: from hyperplasia through dysplasia to carcinoma. J Oral Pathol Med 2009; 38(3): 314-20.
- 5-Xavier FC, Takiya CM, Reis SR, Ramalho LM. P63 Immunoeexpression in lip carcinogenesis. J Mol Histol 2009; 40(2):131-7.
- 6-Lo Muzio L, Santarelli A, Caltabiano R, Rubini C, Pieramici T, Fior A, et al. P63 expression in odontogenic cysts. Int J Oral Maxillofac Surg 2005;34(6):668-73.
- 7-Morais Mde L, Azevedo PR, Carvalho CH, Medeiros L, Lajus T, Costa Ade L. Clinicopathological study of salivary gland tumors: an assessment of 303 patients. Cad Saude Publica 2011;27(5):1035- 40.

- 8-Ito FA, Jorge J, Vargas PA, Lopes MA. Histopathological findings of pleomorphic adenomas of the salivary gland. *Med Oral Patol Oral Cir Bucal* 2009;14(2): E 57- 61.
- 9-Bilal H, Handra-Luca A, Bertrand JC, Fouret PJ. P63 is expressed in basal and myoepithelial cells of human normal and tumor salivary gland tissues. *J Histochem Cytochem* 2003;51(2):133-9.
- 10-Signoretti S, Waltregny D, Dilks J, Isaac B, Lin D, Garraway L, et al. P63 is a prostate basal cell marker and is required for prostate development. *Am J Pathol* 2000; 157(6):1769– 75.
- 11-Mitani Y, Li J, Weber RS, Lippman SL, Flores ER, Caulin C, et al. Expression and regulation of the Δ N and TAp63 isoforms in salivary gland tumorigenesis clinical and experimental findings. *Am J Pathol* 2011;179(1):391- 9.
- 12-Emanuel P, Wang B, Wu M, Burstein DE. P63 Immunohistochemistry in the distinction of adenoid cystic carcinoma from basaloid squamous cell carcinoma. *Mod Pathol* 2005;18(5):645-50.
- 13-Weber A, Langhanki L, Schutz A, Gerstner A, Bootz F, Wittekind C, et al. Expression profiles of p53, p63, and p73 in benign salivary gland tumors. *Virchows Arch* 2002;441(5):428-36.
- 14-Ramer N, Wu H, Sabo E, Ramer Y, Emanuel P, Orta L, et al. Prognostic value of quantitative p63 immunostaining in adenoid cystic carcinoma of salivary gland assessed by computerized image analysis. *Cancer* 2010;116(1):77-83.
- 15-Genelhu MC, Gobbi H, Soares FA, Campos AH, Ribeiro CA, Cassali GD. Immunohistochemical expression of p63 in pleomorphic adenomas and carcinomas ex-pleomorphic adenomas of salivary glands. *Oral Oncol* 2006;42(2):154-60.
- 16-Foschini MP, Gaiba A, Cocchi R, Pennesi MG, Pession A. P63 expression in salivary gland tumors: role of DeltaNp73L in neoplastic transformation. *Int J Surg Pathol* 2005; 13(4):329-35.
- 17-Maruya S, Kies MS, Williams M, Myers JN, Weber RS, Batsakis JG et al. Differential expression of p63 isotypes (DeltaN and TA) in salivary gland neoplasms: biological and diagnostic implications. *Hum Pathol* 2005;36(7):821-7.
- 18-McHugh JB, Hoschar AP, Dvorakova M, Parwani AV, Barnes EL, Seethala RR. P63 immunohistochemistry differentiates salivary gland oncocytoma and oncocytic carcinoma from metastatic renal cell carcinoma. *Head Neck Pathol* 2007;1(2):123-31.
- 19-Kawahara A, Harada H, Yokoyama T, Kage M. P63 Expression of clear myoepithelial cells in epithelial-myoepithelial carcinoma of the salivary gland: a useful marker for naked myoepithelial cells in cytology. *Cancer* 2005;105(4):240-5.
- 20-Seethala RR, LiVolsi VA, Zhang PJ, Pasha TL, Baloch ZW. Comparison of p63 and p73 expression in benign and malignant salivary gland lesions. *Head Neck* 2005;27(8):696-702.

Immunohistochemical Analysis of p63 Marker Expression in Pleomorphic Adenoma and Mucoepidermoid Carcinoma of Salivary Gland

Mahmood Jahangirnezhad¹, Saede Atarbashi Moghadam^{2*}, Mahdi Pourmahdi Borujeni³, Nepton Emad Mostofi⁴, AmirAli Azimi⁵, Samare Abaci⁶

1-Associate Professor of Periodontology.

2-Assistant Professor of Oral & Maxillofacial Pathology.

3-Assistant Professor of Health Nutrition.

4-Assistant Professor of Pathology.

5-Dental Students.

1-Department of Periodontology, Dental School, Jundishapur University of Medical Sciences, Ahvaz, Iran.

2-Department of Oral & Maxillofacial Pathology, Dental School, International Branch, Shahid Beheshti University of Medical Sciences, Tehran, Iran.

3-Department of Health Nutrition, Faculty of Veterinary Medicine, Shahid Chamran University of Ahvaz, Iran.

4-Department of Pathology, Jundishapur University of Medical Sciences, Ahvaz, Iran.

5-Dental Students, Jundishapur University of Medical Sciences, Ahvaz, Iran.

*Corresponding author:

Saede Atarbashi Moghadam, Department of Oral & Maxillofacial Pathology, Dental School, International Branch, Shahid Beheshti University of Medical Sciences, Tehran, Iran. Tel: +98-21-66917171 Email: dr.atarbashi@gmail.com

Abstract

Background and Objective: Tumors of salivary gland represent 2-3% of head and neck neoplasms and little is known about the underlying molecular mechanisms leading to tumorigenesis. P63 plays an essential role in epithelial development, stem cell identity and cellular differentiation and may act as an oncogene. The expression of P63 was analyzed to investigate the role of this marker in tumorigenesis of salivary gland neoplasms.

Subjects and Methods: In this study, tissue specimens of 18 pleomorphic adenoma (PA) and 9 mucoepidermoid carcinoma (MEC) were examined by immunohistochemistry for p63 expression. The percentage of positive neoplastic cells was calculated from a minimum of 1000 cells.

Results: In normal salivary gland and PA, P63 was expressed in myoepithelial and basal duct cells, whereas ductal and acinus cells were always negative. In MEC, intermediate and epidermoid cells expressed p63, in contrast to mucous cells. After using statistical test, the percentage of p63 positive cells in MEC was 84.44% and in PA was 57.83% ($p < 0.05$).

Conclusion: p63 is expressed in the nuclei of normal salivary gland myoepithelial and basal cells. P63 expression is retained in the epidermoid cells of MEC and myoepithelial and basal cells of PA, which suggests a role of p63 in oncogenesis of these tumors.

Keywords: p63, immunohistochemical, pleomorphic adenoma, mucoepidermoid carcinoma.

► Please cite this paper as:

Jahangirnezhad M, Atarbashi Moghadam S, Pourmahdi Borujeni M, Emad Mostofi N, Azimi AA, Abaci S. Immunohistochemical Analysis of p63 Marker Expression in Pleomorphic Adenoma and Mucoepidermoid Carcinoma of Salivary Gland. *Jundishapur Sci Med J* 2012;11(5):541-548

Received: Apr 12, 2012

Revised: June 17, 2012

Accepted: June 25, 2012