

Research Paper



Differences in Distance between Mandibular Premolars Root Apices and the Mental Foramen by CBCT Imaging according to Sex in Patients Referred to Dental School of Ahvaz Jundishapur University of Medical Science in 2020-2021

Parnian Alavinezhad<sup>1</sup>, Mohammad Amin Kavooosi<sup>2</sup>, Mina Beitsayah<sup>3</sup>

1. Assistant Professor Department of Endodontics, Dental School, Ahvaz Jundishapur University of Medical Sciences, Ahvaz, Iran.
2. Assistant Professor Department of Oral and Maxillofacial Radiology, Dental School, Ahvaz Jundishapur University of Medical Sciences, Ahvaz, Iran.
3. Dentistry Student, Dental School, Ahvaz Jundishapur University of Medical Sciences, Ahvaz, Iran.

Use your device to scan and read the article online



**Citation** Alavinezhad P, Kavooosi M A, Beitsayah M. [Differences in Distance between Mandibular Premolars Root Apices and the Mental Foramen by CBCT Imaging according to Sex in Patients Referred to Dental School of Ahvaz Jundishapur University of Medical Science in 2020-2021 (Persian)]. *Jundishapur Scientific Medical Journal*. 2023; 22(4):412-424. 10.22118/JSMJ.2022.332031.2789

**doi** <https://doi.org/10.22118/jsmj.2022.332031.2789>

**ABSTRACT**

**Background and Objectives** Knowing the location of mental foramen during common dental procedures such as local anesthesia, periapical and endodontic surgeries, extraction of impacted teeth and enucleation of cysts and tumors is important. Due to the limitations of available information about this anatomical structure, the aim of this study was to evaluate the relationship between root of mandibular premolar teeth and mental foramen.

**Subjects and Methods** In this retrospective study, CBCT images of 94 patients (47 men and 47 women) who referred to the radiologic department of Ahvaz Jundishapur Dental School in 2020-2021 were recorded and evaluated. Finally, the data were analyzed to evaluate the difference in distance between mandibular premolar teeth root apex and the mental foramen in men and women, using SPSS software version 24 and t- test.

**Results** There was no statistically significant difference for any of the roots of the second right mandibular premolar, first and second left mandibular premolars regarding the distance between the root apex and the mental foramen in men and women. But this distance in the root of the first right mandibular premolar was significantly greater in men than women ( $p = 0.008$ ).

**Conclusion** This study showed that except for the root of the first right mandibular premolar, there is no significant difference in the distance between the apex of the mandibular premolars to the mental foramen between men and women.

**Keywords** Mental foramen, Mandibular premolar, Cone-Beam Computed Tomography

Received: 01 Mar 2022  
Accepted: 12 Jul 2022  
Available Online: 19 Feb 2024

\* **Corresponding Author:**

**Mina Beitsayah**

**Address:** Dental School, Ahvaz Jundishapur University of Medical Sciences, Ahvaz, Iran.

**Tel:** 09168014797

**E-Mail:** [minabeitsayah0@gmail.com](mailto:minabeitsayah0@gmail.com)

### Extended Abstract

#### Introduction

The mental foramen is an important reference point on the external surface of the mandible, through which the mental nerve (a branch of the inferior alveolar nerve) leaves the mandible and provides the senses of the anterior areas of the chin, lower lip, as well as the buccal gingiva of the anterior teeth and premolars of the mandible. Although in most studies, the mental foramen is located in the area under the second premolar of the mandible, but its position may change from under the canine to under the first molar. Since no health care method is risk-free, one of the risks associated with dental treatments is damage to anatomical structures, including the mental nerve, which may have a major impact on the patient's quality of life.

In dentistry, endodontic treatment is one of the largest sources of reported negligence claims and accounts for a percentage of reported nerve injuries. Nerve injuries related to endodontics may be caused by periapical infections, use of local anesthesia, excessive use of instruments, use of cleaning agents and drugs, root canal filling, and endodontic surgery. Since the risk of defects and complications associated with endodontics is related to the proximity of the roots to any important anatomical structure, 3-dimensional knowledge of the local anatomy is very valuable for treatment planning. For example, accurate preoperative assessment and awareness of the mental foramen position in relation to the treated tooth helps to reduce the risk of mental nerve injury. Because CBCT is used to accurately evaluate the relationships between anatomical structures and it seems that there is no study that measures the distance of the first and second premolar on the right and left side of the mandible to the mental foramen separately for each tooth and compares men and women in the Iranian population, in this study, we decided to investigate this relationship between the roots of mandibular premolar teeth and the mental foramen using CBCT images.

#### Methods

In this retrospective study, CBCT images of 94 patients (47 men and 47 women) who referred to the oral and maxillofacial radiologic department of Ahvaz Jundishapur

Dental School in 2020-2021 were recorded and evaluated. In order to determine the position of the mental foramen on the buccal cortical plate in the cross-sectional view where the apices of the first and second premolar teeth of the mandible were observed, the procedure was as follows: in the section where the mental foramen was clearly visible, a line was drawn parallel to the horizon in the area the upper border of the mental foramen. Then, the distance of this line was measured as the upper border of the mental foramen to the most prominent (the lowest) point of the lower border of the mandible. Then, when the roots of the mandibular premolars were clearly seen, the line that represents the upper border of the mental foramen, based on the distance obtained in the previous step, it was drawn again. The meeting point of this line with the cortical border of the buccal plate indicates the location of the mental foramen. Therefore, the distance of the apices of the first and second premolar teeth of the mandible to this line was determined and was recorded and measured as the shortest distance between the apices of the mandibular premolar teeth and mental foramen. If the root apex was higher than the mental foramen, the distance was recorded with positive values, and if the root apex was at the same level or lower than the mental foramen, the distance was recorded with negative values. Finally, the data were analyzed to evaluate the difference in distance between mandibular premolar teeth root apex and the mental foramen in men and women, using SPSS software version 24 and t- test.

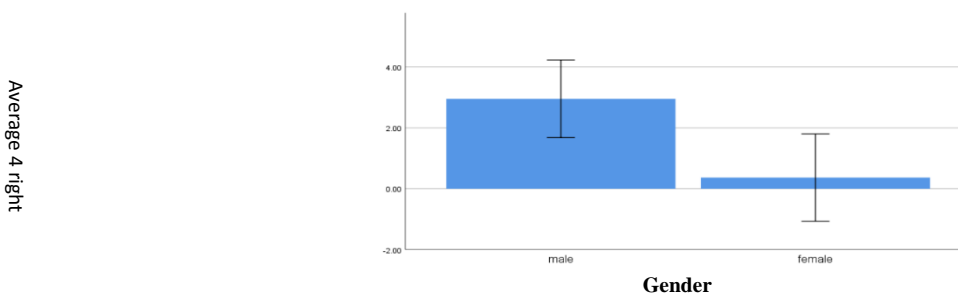
#### Results

1- Determining the distance from the end of the root of the mandibular first premolars to the mental foramen in women and men referring to Ahvaz Dental Faculty and comparing them.

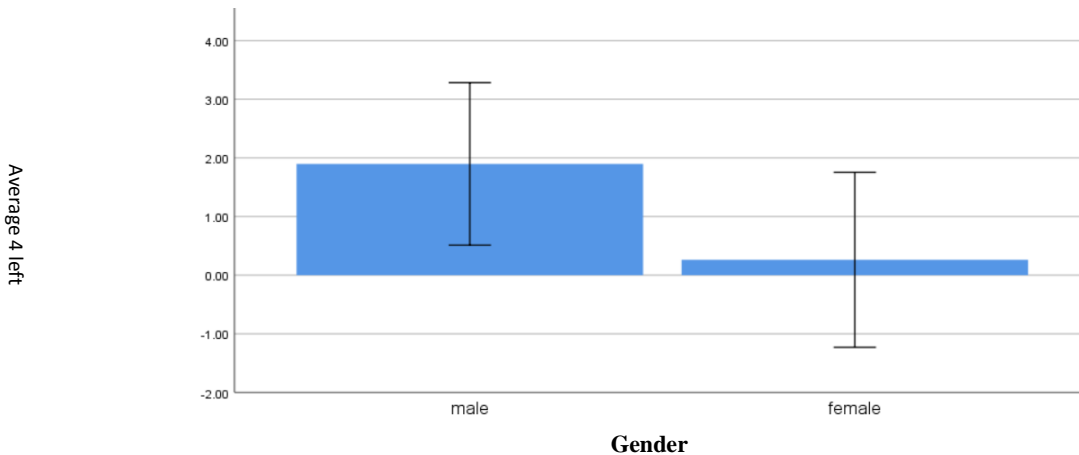
**Table 1.** Descriptive indicators of the distance from the end of the root of mandibular first premolars to the mental foramen in men and women

Tooth	Gender	Number	M±SD	p.value
4th	men	47	2/9532 ± 4/33664	0/008
Right	women	47	0/3638 ± 4/89105	
4th	men	47	1/8979 ± 4/72144	0/109
Left	women	47	0/2617 ± 5/08406	

Note. M= Mean, SD=Std. Deviation p<0.05



**Chart 1.** Distribution of the average distance from the end of the root of the first premolar of the right mandible to the mental foramen in men and women



**Chart 2.** Distribution of the average distance from the end of the root of the first premolar of the left mandible to the mental foramen in men and women

as seen in [Table 1](#):

In the 4th right mandibular tooth: The results of the independent t-test showed that there was a significant difference between the average distance of the root end of the 4th right mandibular tooth to the mental foramen in men and women ( $p=0/008$ ). ([chart1](#))

In the 4th left mandibular tooth: The results of the

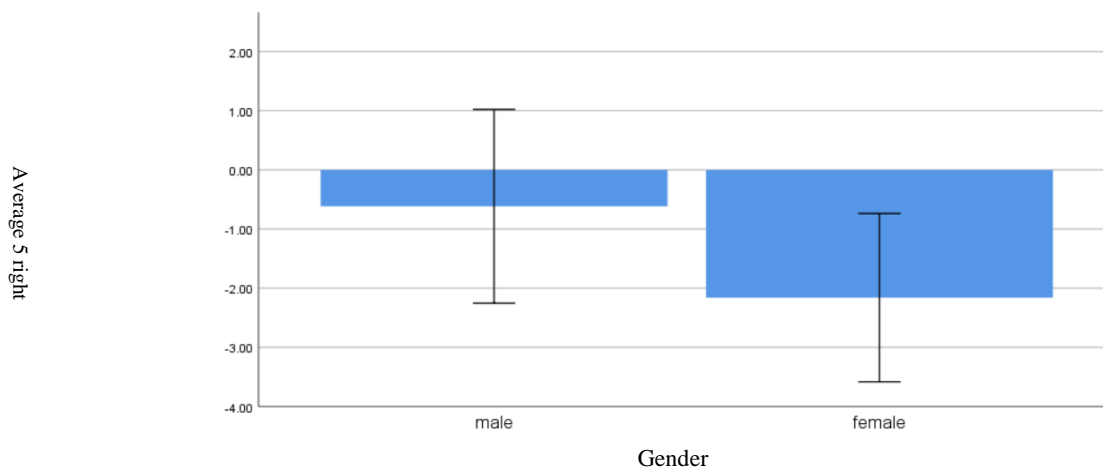
independent t-test showed that there was no significant difference between the average distance of the root end of the 4th left mandibular tooth to the mental foramen in men and women ( $p=0/109$ ). ([chart2](#))

2-Determining the distance from the end of the root of the mandibular second premolars to the mental foramen in women and men referring to Ahvaz Dental Faculty and comparing them

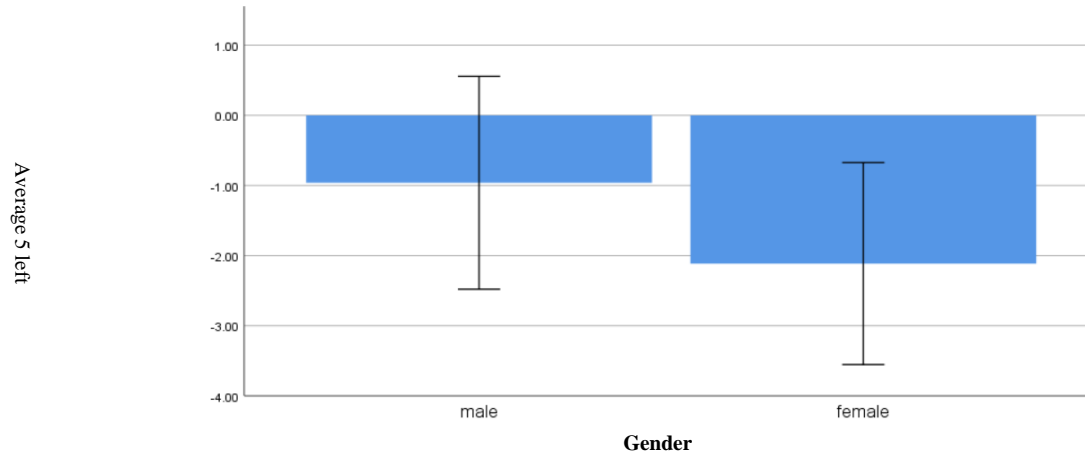
**Table 2.** Descriptive indicators of the distance from the end of the root of mandibular second premolars to the mental foramen in men and women

Tooth	Gender	Number	M±SD	p.value
5th	men	47	$_{-0/6149} \pm 5/58149$	
Right	women	47	$_{-2/1596} \pm 4/84771$	0/155
5th	men	47	$_{-0/9617} \pm 5/17160$	0/270
Left	women	47	$_{-2/1149} \pm 4/90643$	

Note. M= Mean, SD=Std. Deviation \* $p<0.05$



**Chart 3.** Distribution of the average distance from the end of the root of the second premolar of the right mandible to the mental foramen in men and women



**Chart 4.** Distribution of the average distance from the end of the root of the second premolar of the left mandible to the mental foramen in men and women

as seen in [Table 2](#):

In the 5th right mandibular tooth: The results of the independent t-test showed that there was no significant difference between the average distance of the root end of the 5th right mandibular tooth to the mental foramen in men and women ( $p=0/155$ ). ([chart3](#))

In the 5th left mandibular tooth: The results of the independent t-test showed that there was no significant difference between the average distance of the root end of the 5th left mandibular tooth to the mental foramen in men and women ( $p=0/270$ ). ([chart4](#))

## Conclusion

This study showed that except for the root of the first premolar of the right mandible, there is no significant difference in the distance between the apex of the mandibular premolars and the mental foramen between men and women. Also, the closest root of the premolar teeth to the mental foramen in women is related to the root of the left first premolar tooth and in men it is related to the root of the second right premolar tooth, which requires more accuracy and evaluations during root treatment or surgical treatments on these roots and calls for more care and caution from the clinician. The results of this research, which was conducted in a small subset of Iran's population, can be considered during root canal treatment and other oral surgery procedures in that area.

## Ethical Considerations

### Compliance with ethical guidelines

Considering that the study is retrospective and is performed on the CBCT images available in the archive of the radiology department, there are no specific ethical considerations regarding its implementation. This article is a part of Mina Beit Sayah's dental thesis with ethics ID IR.AJUMS.REC.1399.671.

## Funding

This article is a part of Mina Beit Sayah's dental thesis and the cost of this thesis was provided by the credit of the approved research project number (U-99265) and all the rights of this thesis are reserved for the research and technology development vice-chancellor of Ahvaz Jundishapur University of Medical Sciences.

## Authors contributions

Parnian Alavinezhad: general idea, study design.  
 Mohammad Amin Kavooosi: general idea, study design.  
 Mina Beit Sayah: data collection, data analysis, writing and editing the article.

## Conflicts of interest

This article (Farsi or English) has not been registered anywhere and is not under review for publication.

## Acknowledgements

This article is a part of Mina Beit Sayah's dental thesis with ethics ID IR.AJUMS.REC.1399.671. The researcher hereby expresses his gratitude to the respected research assistant of the university and the professors of the Faculty of Dentistry.

## مقاله پژوهشی

## تفاوت فاصله انتهایی ریشه های پرمولرهای فک پایین تا فورامن منتال در تصاویر CBCT زنان و مردان مراجعه کننده به دانشکده دندانپزشکی جندی شاپور اهواز در سال تحصیلی ۱۳۹۹-۱۴۰۰

پرینان علوی نژاد<sup>۱</sup>، محمدمین کاوسی<sup>۲</sup>، مینا بیت سیاح<sup>۳</sup>

۱. استادیار گروه اندودانتیکس، دانشکده ی دندانپزشکی، دانشگاه علوم پزشکی جندی شاپور اهواز، اهواز، ایران.
۲. استادیار گروه رادیولوژی دهان، فک و صورت، دانشکده ی دندانپزشکی، دانشگاه علوم پزشکی جندی شاپور اهواز، اهواز، ایران.
۳. دانشجوی دندانپزشکی، دانشکده دندانپزشکی، دانشگاه علوم پزشکی جندی شاپور اهواز، اهواز، ایران.

Use your device to scan  
and read the article online

**Citation** Alavinezhad P, Kavooosi M A, Beitsayah M. [Differences in Distance between Mandibular Premolars Root Apices and the Mental Foramen by CBCT Imaging according to Sex in Patients Referred to Dental School of Ahvaz Jundishapur University of Medical Science in 2020-2021 (Persian)]. *Jundishapur Scientific Medical Journal*. 2023; 22(4):412-424. 10.22118/JSMJ.2022.332031.2789

**doi** <https://doi.org/10.22118/jsmj.2022.332031.2789>

## چکیده



زمینه و هدف: دانستن محل فورامن منتال هنگام کاربردهای معمول دندانپزشکی مانند بی حسی موضعی، جراحی پری اپیکال و اندودنتیک، کشیدن دندان نهفته و خروج کیست و تومور اهمیت دارد. با توجه به محدودیت های موجود در اطلاعات در دسترس پیرامون این ساختار آناتومیک، هدف از این مطالعه ارزیابی ارتباط میان ریشه دندان های پرمولر مندیبل و فورامن منتال بود.

روش بررسی: در این مطالعه گذشته نگر، تصاویر CBCT ۹۴ بیمار (۴۷ مرد و ۴۷ زن) که در سال تحصیلی ۱۳۹۹-۱۴۰۰ به بخش رادیولوژی دانشکده دندانپزشکی جندی شاپور اهواز مراجعه کرده اند، ثبت و ارزیابی شد. در نهایت داده ها جهت بررسی تفاوت فاصله انتهایی ریشه دندان های پرمولر مندیبل تا فورامن منتال در جنس زن و مرد، به کمک نرم افزار SPSS ویرایشی ۲۴ و آزمون t-test آنالیز شدند.

یافته ها: از نظر آماری اختلاف معنی داری برای هیچ کدام از ریشه ی دندان های پرمولر دوم راست مندیبل، پرمولر اول و پرمولر دوم چپ مندیبل در رابطه با فاصله انتهایی ریشه تا فورامن منتال در زنان و مردان وجود نداشت. اما این فاصله در ریشه پرمولر اول راست مندیبل در مردان به طور معناداری بیشتر از زنان بود ( $p=0/008$ ).

نتیجه گیری: این مطالعه نشان داد که به جز ریشه دندان پرمولر اول راست مندیبل تفاوت معناداری در فاصله بین اپکس پرمولرهای مندیبل تا فورامن منتال بین زنان و مردان وجود ندارد.

کلیدواژه ها: فورامن منتال، دندان های پرمولر مندیبل، توموگرافی کامپیوتری با اشعه مخروطی

تاریخ دریافت: ۱۰ اسفند ۱۴۰۰

تاریخ پذیرش: ۲۱ تیر ۱۴۰۱

تاریخ انتشار: ۳۰ دی ۱۴۰۲

نویسنده مسئول:

مینا بیت سیاح

نشانی: ایران، اهواز، دانشگاه علوم پزشکی جندی شاپور اهواز، دانشکده دندانپزشکی.

تلفن: ۰۹۱۶۸۰۱۴۷۹۷

رایانامه: [minabeitsayah0@gmail.com](mailto:minabeitsayah0@gmail.com)

## مقدمه

(۲D) هستند که دارای مشکلات اصلی تداخل تصویری (سوپرایمپوزیشن)، اعوجاج‌های (دیستورشن‌های) هندسی و اختلالات (پارازیت‌های) آناتومیکی هستند [۲۴]. از آن جا که ارتباط سه بعدی (۳D) بین دندان‌های مجاور و فورامن منتال را نمی‌توان با دقت در رادیوگرافی‌های معمولی ارزیابی کرد [۲۵]، این ممکن است منجر به ارزیابی ناقص یا نادرست خطر و پتانسیل آسیب دیدگی عصب شود.

توسعه توموگرافی محاسبه شده با پرتو مخروطی (CBCT)، که به طور خاص برای استفاده فکی-صورتی و دندانی، در اواخر دهه ۱۹۹۰ بکار گرفته شد، نشانگر تحول در فناوری تصویربرداری بود. CBCT با ارائه دقیق، بدون اعوجاج و سه بعدی دندان‌ها و ساختارهای اطراف، می‌تواند بر محدودیت‌های رادیوگرافی‌های دو بعدی غلبه کند. مشخص شد که اسکن‌های CBCT هنگام اندازه‌گیری آناتومی مندیبولار، خطایی کمتر از ۰/۶٪ دارند [۲۶].

از آنجا که CBCT جهت ارزیابی دقیق ارتباطات میان ساختارهای آناتومیکی استفاده می‌شود [۲۰] و به نظر می‌رسد مطالعه‌ای که به اندازه‌گیری فاصله پرمولر اول و دوم سمت راست و چپ مندیبل تا فورامن منتال به تفکیک هر دندان و مقایسه میان مردان و زنان در جمعیت ایران پرداخته باشد، وجود ندارد، در این مطالعه برآن شدیم تا این ارتباط را میان ریشه دندان‌های پرمولر مندیبل و فورامن منتال با استفاده از تصاویر CBCT مورد بررسی قرار دهیم.

## روش بررسی

در این مطالعه گذشته نگر که از نوع اپیدمیولوژیک توصیفی است، ۹۴ اسکن CBCT (۴۷ مرد و ۴۷ زن) از افراد مراجعه کننده به کلینیک رادیولوژی فک و صورت دانشکده دندانپزشکی جندی شاپور اهواز در سال تحصیلی ۱۳۹۹-۱۴۰۰ به صورت تصادفی بازیابی شد. حجم نمونه با توجه به هدف اصلی مطالعه که بررسی تفاوت فاصله انتهای ریشه‌های پرمولرهای فک پایین تا فورامن منتال در تصاویر CBCT زنان و مردان است، براساس مقاله مشابه [۲۷] تعیین شد. روش نمونه‌گیری، استفاده از نمونه‌های در دسترس بود. معیارهای ورود به مطالعه، سن ۱۸ تا ۵۸ سال، وجود پرمولر اول و دوم در دو طرف راست و چپ مندیبل، تصاویر با کیفیت بالا بدون آثار تحرک یا Beam-hardening artefacts و در دسترس بودن اطلاعات بیماران، عدم وجود هرگونه ضایعه در ناحیه مورد نظر، نداشتن سابقه درمان ارتودنسی، عدم وجود تحلیل استخوان یا defect در ناحیه مورد نظر، عدم وجود تحلیل داخلی یا خارجی ریشه، عدم وجود شواهد رادیوگرافی مال اکلوژن اسکلتی/دندانی، عدم وجود آناتومی غیرنرمال ریشه و عدم وجود درمان اندودنتیک قبلی در دندان‌های ناحیه مورد نظر بودند.

هیچ روش مراقبت بهداشتی بدون ریسک نیست و همیشه باید در برابر نتیجه و مزایای آن سنجش انجام شود. یکی از خطرات مرتبط با درمان‌های دندانپزشکی، آسیب به ساختارهای آناتومیکی از جمله شاخه‌های عصب تریژمینال (سه قلو) است که ممکن است تاثیر عمده‌ای بر کیفیت زندگی بیمار داشته باشد [۱] و همچنین پیامد‌های دارویی-قانونی [۲]. در این میان، آسیب به شاخه سوم عصب تریژمینال (شاخه‌ی مندیبولار) یک مشکل شایع و پیچیده است [۳].

شاخه‌ی مندیبولار عصب تریژمینال، انشعابات زیادی دارد که یکی از آن‌ها عصب آلوئولار تحتانی (IAN) است. عصب منتال (MN)، شاخه‌ای از IAN است که مندیبل را از طریق فورامن منتال (MF) ترک می‌کند و حس نواحی قدامی چانه، لب پایین و همچنین لثه باکال دندان‌های قدامی و پرمولر مندیبل را فراهم می‌کند. ممکن است یک حلقه قدامی (AL) از IAN وجود داشته باشد که قبل از اینکه دوباره به عقب بازگردد تا از فورامن منتال خارج شود، نواحی تحتانی و قدامی را دوره کند [۴].

فورامن منتال مرجع مهمی در سطح خارجی مندیبل، در ناحیه‌ی زیر پرمولر هاست و تغییرات موقعیت آن در گروه‌های نژادی مختلف، مورد بررسی قرار گرفته است [۵-۱۱]. با توجه به موقعیت فورامن منتال، تنوع آناتومیکی قابل توجهی در سطوح عمودی و افقی وجود دارد. اگرچه در اکثر مطالعات، فورامن منتال در ناحیه زیر پرمولر دوم واقع شده است، اما موقعیت آن ممکن است از زیر کاین تا زیر مولر اول تغییر کند [۱۲].

در دندانپزشکی، درمان اندودنتیکس، یکی از بزرگترین منابع ادعای سهل‌انگاری گزارش شده است (۱۳-۱۶) و حدود ۱۰٪ از آسیب‌های عصبی گزارش شده را شامل می‌شود [۱]. صدمات عصبی مرتبط با اندودنتیکس ممکن است در اثر عفونت‌های پری اپیکال، استفاده از بی‌حسی موضعی، استفاده بیش از حد از ابزار، استفاده از مواد شست و شو دهنده و/یا داروها، پُر کردن کانال ریشه و جراحی اندودنتیک ایجاد شوند [۱۷-۲۰]. از آنجا که خطر نواقص و عوارض مرتبط با اندودنتیکس با نزدیکی ریشه‌ها به هر ساختار مهم آناتومیکی مرتبط است [۲۱]، آگاهی سه بعدی از آناتومی موضعی، برای برنامه‌ریزی درمانی بسیار ارزشمند است. به عنوان مثال، ارزیابی دقیق قبل از عمل و آگاهی از موقعیت فورامن منتال در رابطه با دندان مورد معالجه، به کاهش خطر آسیب عصب منتال کمک می‌کند. علاوه بر این، ارزیابی ریسک، که به بیمار اطلاع داده می‌شود، بخشی از روند «رضایت آگاهانه» را شامل می‌شود؛ کسب رضایت معتبر، یک اصل اخلاقی اساسی در کار بالینی است [۲۲].

روش‌های مختلفی برای کمک به شناسایی موقعیت فورامن منتال از جمله کالبد شکافی مندیبل‌های انسانی یا تصاویر رادیوگرافی استفاده شده است [۲۳]. با این حال، رادیوگرافی‌های معمولی، عکس از نمای دوبعدی

## جندی شاپور

به دست آمده در مرحله قبل، مجدداً ترسیم گردید. محل برخورد این خط با برذر کورتیکال پلیت باکال نشان دهنده محل فورامن منتال می‌باشد. لذا فاصله اپکس دندان‌های پرمولر اول و دوم مندیبل تا این خط مشخص گردید و به عنوان کوتاه‌ترین فاصله بین اپکس دندان‌های پرمولر مندیبل و فورامن منتال ثبت و اندازه‌گیری شد (شکل شماره ۱).

در صورت بالاتر بودن اپکس ریشه نسبت به فورامن منتال، فاصله با مقادیر مثبت و در صورتی که اپکس ریشه هم سطح یا پایین‌تر از فورامن منتال باشد، فاصله با مقادیر منفی ثبت شد.

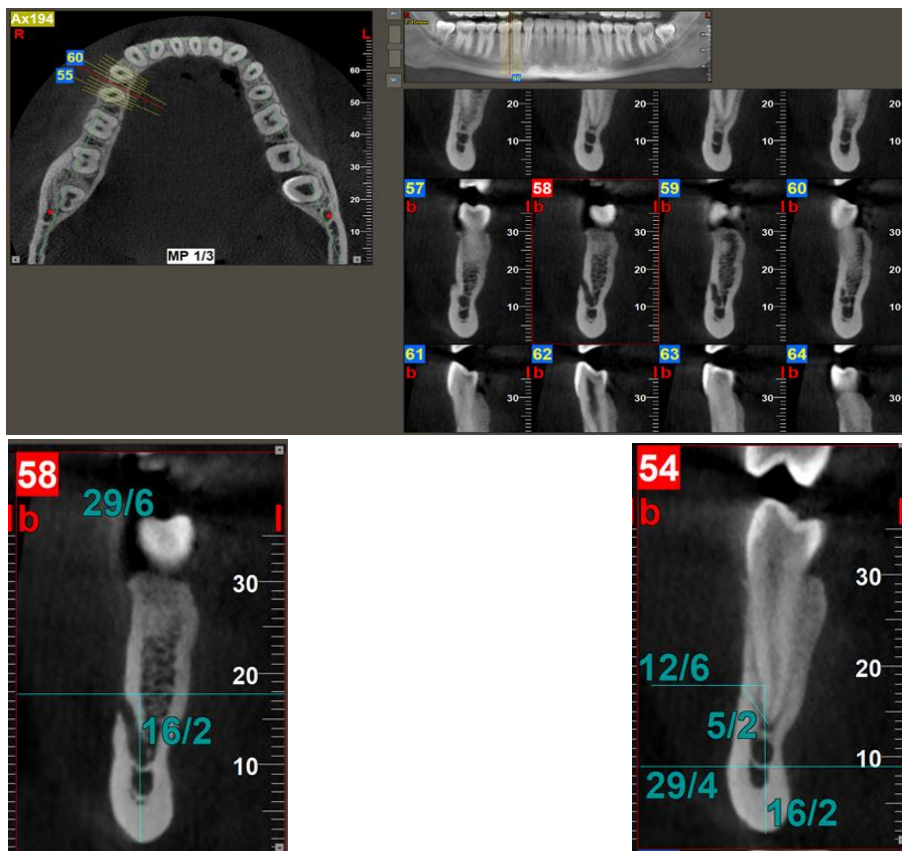
در نهایت پس از جمع‌آوری داده‌ها جهت بررسی تفاوت فاصله انتهایی ریشه‌های دندان‌های پرمولر مندیبل تا فورامن منتال در زنان و مردان مراجعه‌کننده، از آزمون T مستقل توسط نرم‌افزار SPSS ویرایش ۲۴ استفاده شد. سطح معنی‌دار نیز ۰/۰۵ در نظر گرفته شد.

این پژوهش با شناسه اخلاق IR.AJUMS.REC.1399.671 در دانشکده‌ی دندانپزشکی دانشگاه علوم پزشکی جندی شاپور اهواز انجام گرفت.

همه تصاویر CBCT توسط تکنسین مجرب و با استفاده از دستگاه Newtom-Italy VGI طبق تنظیمات ۱۱۰ kV، mA اتوماتیک و قرار گرفتن در معرض اکسیژر برای مدت ۳ ثانیه، به دست آمدند. اندازه واکسل طی بازسازی داده‌های حجم، ۰/۲۰۰ mm و FOV ۸×۱۲ cm می‌باشد. تصاویر در نرم‌افزار (NNT(version 4.00.1;Verona, Italy) وارد شدند. ارزیابی تصاویر و اندازه‌گیری فواصل توسط یک دانشجوی دندانپزشکی تحت نظارت یک متخصص اندودنتیکس و یک متخصص رادیولوژی دهان، فک و صورت انجام گردید.

جهت تعیین موقعیت فورامن منتال بر روی پلیت کورتیکال باکال در مقاطع کراس سکشنال که اپکس دندان‌های پرمولر اول و دوم مندیبل مشاهده می‌شد، به صورت زیر عمل گردید (شکل شماره ۱):

در مقطعی که فورامن منتال به وضوح مشاهده می‌شد، خطی به موازات افق در ناحیه برذر فوقانی فورامن منتال رسم گردید. سپس فاصله این خط به عنوان برذر فوقانی فورامن منتال تا برجسته‌ترین (تحتانی‌ترین) نقطه برذر تحتانی مندیبل اندازه‌گیری شد. سپس در مقطعی که اپکس ریشه پرمولرهای مندیبل واضحاً مشاهده شد، خطی که نماینده برذر فوقانی فورامن منتال است، براساس فاصله



شکل شماره ۱. اندازه‌گیری فاصله انتهایی ریشه پرمولر دوم راست مندیبل تا فورامن منتال

## یافته ها

۱- تعیین فاصله انتهایی ریشه‌ی پرمولرهای اول مندیبل تا فورامن منتال در زنان و مردان مراجعه کننده به دانشکده دندانپزشکی اهواز و مقایسه آن‌ها

همان طور که در **جدول ۱** مشاهده می گردد:

**در دندان ۴ راست مندیبل** میانگین فاصله انتهایی ریشه تا فورامن منتال در مردان ۲/۹۵۳۲ میلی متر و در زنان ۰/۳۶۳۸ میلی متر بود. نتایج

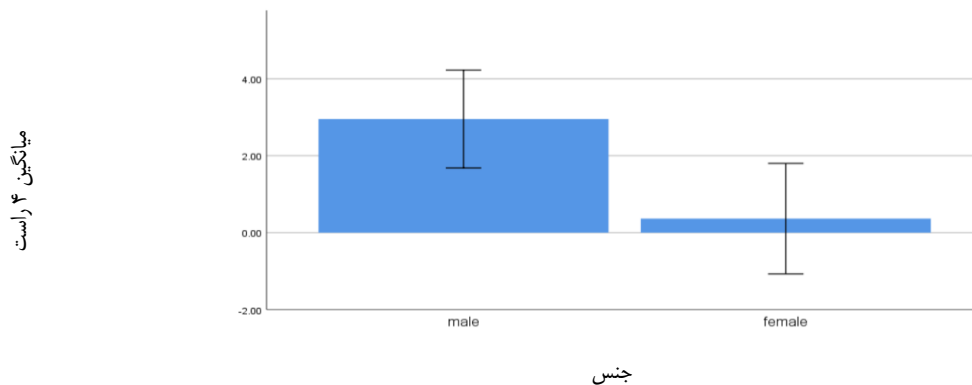
آزمون t مستقل نشان داد که بین میانگین فاصله انتهایی ریشه دندان ۴ راست مندیبل تا فورامن منتال در زنان و مردان اختلاف معناداری یافت شد ( $p=0/008$ ). (نمودار ۱)

**در دندان ۴ چپ مندیبل** میانگین فاصله انتهایی ریشه تا فورامن منتال در مردان ۱/۸۹۷۹ میلی متر و در زنان ۰/۲۶۱۷ میلی متر بود. نتایج آزمون t مستقل نشان داد که بین میانگین فاصله انتهایی ریشه دندان ۴ چپ مندیبل تا فورامن منتال در زنان و مردان اختلاف معناداری یافت نشد ( $p=0/109$ ). (نمودار ۲)

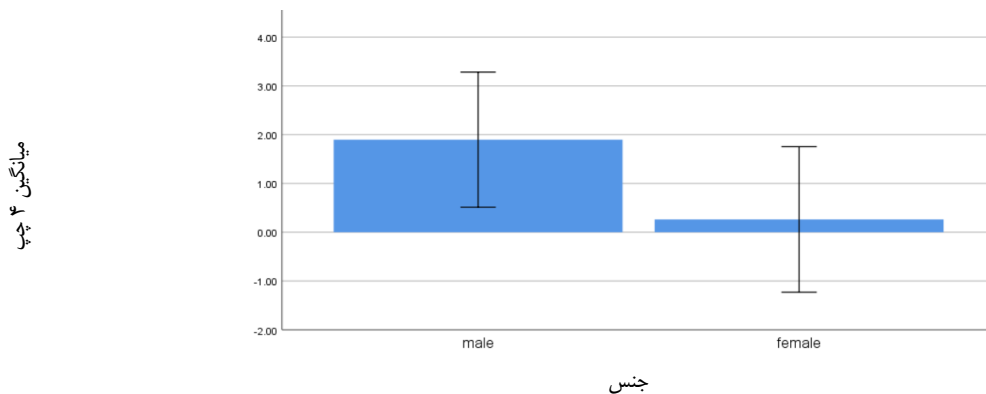
**جدول ۱.** شاخص های توصیفی فاصله انتهایی ریشه ی پرمولرهای اول مندیبل تا فورامن منتال در زنان و مردان

p.value	M±SD	تعداد	جنس	دندان
0/008	۴/۳۳۶۶۴ ± ۲/۹۵۳۲	۴۷	مرد	۴ راست
	۴/۸۹۱۰۵ ± ۰/۳۶۳۸	۴۷	زن	
0/109	۴/۷۲۱۴۴ ± ۱/۸۹۷۹	۴۷	مرد	۴ چپ
	۵/۰۸۴۰۶ ± ۰/۲۶۱۷	۴۷	زن	

Note. M= Mean, SD=Std. Deviation \* $p<0.05$



**نمودار ۱.** توزیع میانگین های فاصله انتهایی ریشه پرمولر اول راست مندیبل تا فورامن منتال در زنان و مردان



**نمودار ۲.** توزیع میانگین های فاصله انتهایی ریشه پرمولر اول چپ مندیبل تا فورامن منتال در زنان و مردان



# جندی شاپور

۵ راست مندیبل تا فورامن منتال در زنان و مردان اختلاف معناداری یافت نشد ( $p=0/155$ ). (نمودار ۳)

**در دندان ۵ چپ مندیبل** میانگین فاصله انتهایی ریشه تا فورامن منتال در مردان  $0/9617$  میلی متر و در زنان  $2/1149$  میلی متر بود. نتایج آزمون  $t$  مستقل نشان داد که بین میانگین فاصله انتهایی ریشه دندان ۵ چپ مندیبل تا فورامن منتال در زنان و مردان اختلاف معناداری یافت نشد ( $p=0/270$ ). (نمودار ۴)

۲- تعیین فاصله انتهایی ریشه ی پرمولرهای دوم مندیبل تا فورامن منتال در زنان و مردان مراجعه کننده به دانشکده دندانپزشکی اهواز و مقایسه آن ها

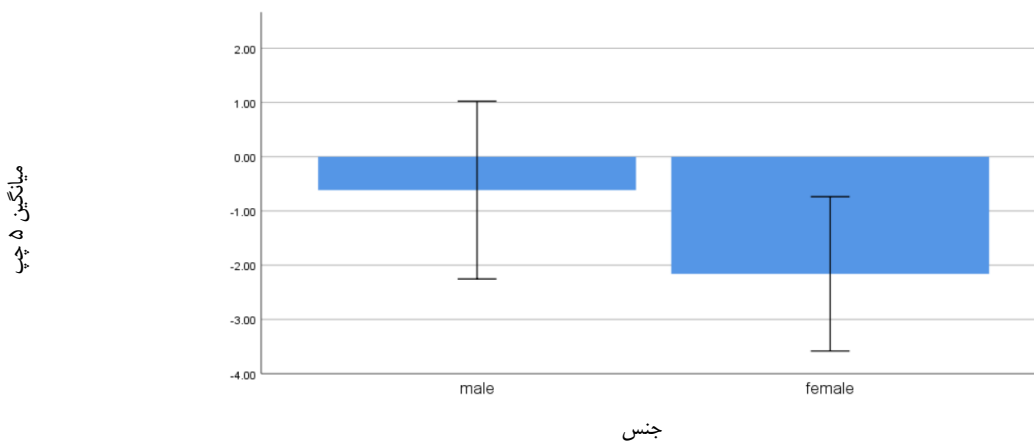
همان طور که در **جدول ۲** مشاهده می گردد:

**در دندان ۵ راست مندیبل** میانگین فاصله انتهایی ریشه تا فورامن منتال در مردان  $0/6149$  میلی متر و در زنان  $2/1596$  میلی متر بود. نتایج آزمون  $t$  مستقل نشان داد که بین میانگین فاصله انتهایی ریشه دندان

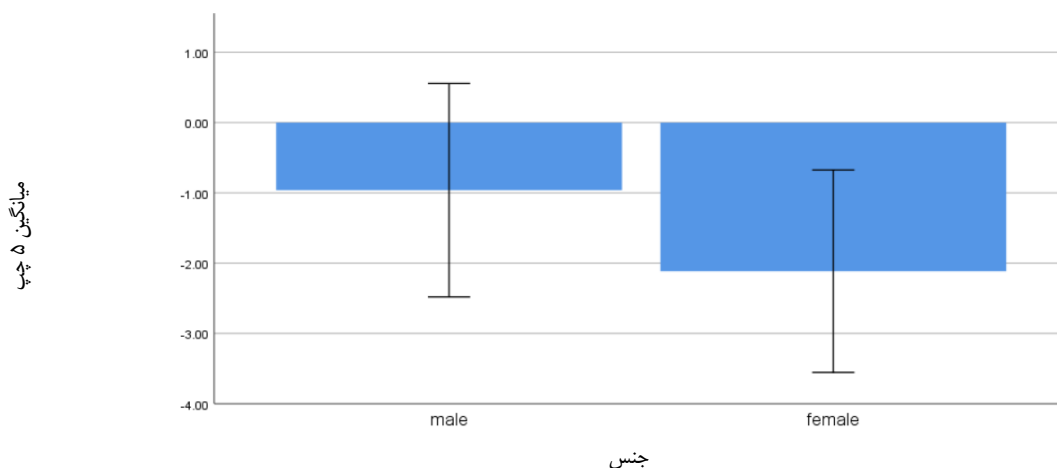
**جدول ۲.** شاخص های توصیفی فاصله انتهایی ریشه ی پرمولرهای دوم مندیبل تا فورامن منتال در زنان و مردان

دندان	جنس	تعداد	M±SD	p.value
۵ راست	مرد	۴۷	$0/6149 \pm 0/58149$	۰/۱۵۵
	زن	۴۷	$2/1596 \pm 4/84771$	
۵ چپ	مرد	۴۷	$0/9617 \pm 0/117160$	۰/۲۷۰
	زن	۴۷	$2/1149 \pm 4/90643$	

Note. M= Mean, SD=Std. Deviation \* $p<0.05$



**نمودار ۳.** توزیع میانگین های فاصله انتهایی ریشه پرمولر دوم راست مندیبل تا فورامن منتال در زنان و مردان



**نمودار ۴.** توزیع میانگین های فاصله انتهایی ریشه پرمولر دوم چپ مندیبل تا فورامن منتال در زنان و مردان

## بحث

مطالعات نشان می‌دهد که تعیین موقعیت صحیح فورامن منتال برای موفقیت بسیاری از اعمال دندانپزشکی مربوط به فک پایین، از جمله تریقی بی حسی در طی کارهای معمول دندانپزشکی، درمان ریشه، درمان لثه و دندانپزشکی کودکان و اعمال تهاجمی تر مانند جراحی های ارتوگناتیک و ایمپلنت مهم است [۲۸].

تفاوت چشمگیری از نظر موقعیت فورامن منتال، وجود فورامن منتال فرعی و یا حتی عدم وجود فورامن منتال در جمعیت ها و نژادهای مختلف گزارش شده است.

مورفولوژی فورامن منتال نه تنها در رابطه با سن، جنس و نژاد تغییر می‌کند، بلکه در نژادهای یکسان که در مناطق جغرافیایی مختلف زندگی می‌کنند نیز متفاوت است [۲۹].

در سال‌های اخیر که توموگرافی با اشعه مخروطی در خدمات بهداشت عمومی عملی بکارگرفته شده است، در میان دندانپزشکان تقاضای زیادی داشته است. وضوح فضایی کافی، توانایی انجام اندازه گیری‌های دقیق، دوز نسبتاً کم تابش و همچنین عدم وجود بسیاری از کاستی های رادیوگرافی های مرسوم، امکان استفاده از این روش را برای ارزیابی عینی وضعیت اسکلت فک و صورت و کل سیستم دندان می‌کند [۳۰].

در مطالعه حاضر برای هیچ کدام از دندان های پرمولر دوم راست مندیبل، پرمولر اول چپ مندیبل و پرمولر دوم چپ مندیبل در رابطه با فاصله بین انتهای ریشه تا فورامن منتال در زنان و مردان تفاوت معناداری وجود نداشت.

همچنین این مطالعه نشان داد که در رابطه با فاصله بین انتهای ریشه دندان پرمولر اول راست مندیبل تا فورامن منتال در زنان و مردان تفاوت معناداری وجود دارد.

همچنین این مطالعه نشان داد که بیشترین فاصله بین انتهای ریشه تا فورامن منتال در زنان (۲/۱۵۹۶- میلیمتر) مربوط به ریشه دندان پرمولر دوم راست و در مردان (۲/۹۵۳۲ میلیمتر) مربوط به ریشه دندان پرمولر اول راست مندیبل است. علاوه بر این، کمترین فاصله در زنان (۰/۲۶۱۷ میلیمتر) مربوط به ریشه دندان پرمولر اول چپ و در مردان (۰/۶۱۴۹ میلیمتر) مربوط به ریشه دندان پرمولر دوم راست مندیبل می باشد.

Sheth K- و همکاران، در سال ۲۰۲۱، در کشور هند، مطالعه ای با هدف ارزیابی شکل و رابطه آناتومیکی فورامن منتال با دندان‌های خلفی مندیبل در یک زیرجمعیت هندی انجام دادند. در مجموع ۴۷۵ کلیشه توموگرافی با اشعه مخروطی که دارای ۹۵۰ فورامن منتال و شامل وجود دوطرفه دندان های پرمولر و مولر اول مندیبل بود، مورد بررسی و ارزیابی قرار گرفت. نتایج این مطالعه نشان داد که شکل فورامن منتال عمدتاً گرد و پس از آن بیضی می باشد. همچنین فورامن منتال از لحاظ موقعیت، در

زیر اپکس ریشه دندان های پرمولر دوم مندیبل با بیشترین فراوانی و پس از آن در دیستال پرمولر اول و میزالی پرمولر دوم مندیبل قرار داشت. بر اساس سن و جنس، تفاوت معنی داری در میانگین فاصله عمودی بین MF و نزدیکترین اپکس دندان محاسبه شده بر روی مقاطع ساژیتال مشاهده نشد [۳۱].

مطالعه ای توسط Ozkan Adiguzel و همکاران، در سال ۲۰۲۱، در کشور ترکیه، با هدف بررسی مجاورت فورامن منتال و دندان های پرمولر اول مندیبل، بر روی تصاویر CBCT، بر اساس جنسیت و گروه های سنی مختلف انجام شد. این مطالعه بر روی ۳۸۵ نمونه از ۲۴۲ بیمار مراجعه کننده به دانشکده دندانپزشکی دانشگاه Dicle، بخش رادیولوژی دهان، فک و صورت انجام شد. بر اساس نتایج تجزیه و تحلیل، تفاوت آماری معناداری بین گروه های سنی و جنسیتی مشاهده نشد ( $p > 0.05$ ) [۳۲]. که تا حد زیادی همسو با نتایج بدست آمده از مطالعه ما می باشد.

Mazen A. Aldosimani- و همکاران، در سال ۲۰۱۹، در کشور عربستان سعودی، مطالعه ای cross-sectional با هدف ارزیابی موقعیت افقی و عمودی فورامن منتال و همچنین رابطه‌ی پرمولر های پایین با پلیت کورتیکال باکال و لینگوال با استفاده از ۹۴ اسکن CBCT (۵۳ مرد و ۴۱ زن) که بین اوایل سال ۲۰۱۴ و اواخر سال ۲۰۱۶ تهیه شده بود، انجام دادند. نتایج نشان داد که پرمولر های مندیبل، به خصوص پرمولر دوم مندیبل، در مجاورت نزدیک به MF هستند. همچنین میانگین فاصله بین فورامن منتال و اپکس پرمولر دوم که نزدیکترین دندان به فورامن منتال است، ۳/۱۳ میلیمتر بود که تفاوت معناداری بین جنس مرد و زن مشاهده نشد [۳۳].

Rudyard dos Santos Oliveira- و همکاران، در سال ۲۰۱۸، در کشور برزیل، مطالعه ای بر روی اثرات سن و جنس بر موقعیت و اندازه ی فورامن منتال انجام دادند. در مجموع ۱۰۴ اسکن CBCT از بیماران ۱۸-۸۰ ساله انتخاب شدند. نتیجه‌ی این مطالعه نشان داد که محل MF عمدتاً اپیکال، بین محور طولی پرمولرها، بود. همچنین میانگین فاصله از حد فوقانی MF تا اپکس پرمولر اول مندیبل در هر دو جنس زن و مرد ۴/۹۲ میلیمتر است و بنابراین تفاوت معناداری میان مردان و زنان یافت نشد ( $p = 0.6861$ ) [۲۸].

در مطالعه ای که شادمهر و همکاران، در سال ۲۰۱۷، در کشور ایران، با هدف ارزیابی محل قرارگیری فورامن منتال و اندازه گیری فاصله آن از دندان‌های پرمولر اول و دوم و ریشه میزالی مولر اول و برادر تحتانی مندیبل، به کمک ۱۰۰ اسکن CBCT (۵۰ مرد و ۵۰ زن) انجام دادند، به این نتیجه رسیدند که فورامن منتال، در نژاد ایرانی در اکثر موارد بین پرمولر اول و دوم و در درجه بعد بین پرمولر دوم و ریشه میزالی مولر اول قرار گرفته است. همچنین میانگین فاصله فورامن منتال از ریشه دندان پرمولر اول و دوم به ترتیب ۷/۸۵ و ۶/۲۷ میلیمتر می باشد که تفاوت معناداری میان گروه زنان و مردان در هیچ کدام از دندان‌ها مشاهده

این مقاله، بخشی از پایان نامه دندانپزشکی مینا بیت سیاح می باشد و هزینه این پایان نامه از محل اعتبار طرح تحقیقاتی مصوب شماره (U-99265) تأمین شده است و کلیه حقوق این پایان نامه برای معاونت توسعه پژوهش و فناوری دانشگاه علوم پزشکی جندی شاپور اهواز محفوظ است.

### مشارکت نویسندگان

پرینان علوی نژاد: ایده کلی، طراحی مطالعه.

محمدامین کاوسی: ایده کلی، طراحی مطالعه.

مینا بیت سیاح: جمع آوری داده ها، آنالیز و تجزیه تحلیل داده ها، نگارش و ویراستاری مقاله.

### تعارض منافع

این مقاله (فارسی یا انگلیسی) در جایی به ثبت نرسیده است و تحت بررسی برای چاپ نمی باشد.

### تشکر و قدردانی

این مقاله، بخشی از پایان نامه دندانپزشکی مینا بیت سیاح با شناسه اخلاق IR.AJUMS.REC.1399.671 می باشد. پژوهشگر بدین وسیله مراتب سپاس خود را از معاونت محترم پژوهشی دانشگاه و اساتید محترم دانشکده دندانپزشکی اعلام می دارد.

Lan Zhang- و همکاران، در سال ۲۰۱۵، در کشور چین، مطالعه‌ای با هدف بررسی رابطه آناتومیکی بین فورامن منتال و ساختارهای محیطی با استفاده از توموگرافی محاسبه شده پرتو مخروطی انجام دادند. ۱۷۲ تصویر CBCT بررسی شدند. تعداد، اندازه و فرم فورامن منتال ثبت شد و روابط سه بعدی آن با اپکس ریشه های پرمولرهای مندیبل مورد بررسی قرار گرفت. موقعیت صدک هر یک از فورامن های منتال، نسبت به مرجع استخوانی اندازه گیری شد و فاصله ی فورامن منتال تا CEJ پرمولر های مندیبل مشخص شد. نتایج نشان داد که اکثر فورامن های منتال در راستای محور طولی پرمولر دوم مندیبل واقع شده اند. همچنین میانگین فاصله مارجین فوقانی فورامن منتال تا CEJ دندان های پرمولر اول و دوم مندیبل، به طور معناداری در مردان بیشتر از زنان می باشد [۳۴].

### نتیجه گیری

این مطالعه نشان داد که به جز ریشه دندان پرمولر اول راست مندیبل تفاوت معناداری در فاصله بین اپکس پرمولرهای مندیبل تا فورامن منتال بین زنان و مردان وجود ندارد. همچنین نزدیک ترین ریشه دندان پرمولر به فورامن منتال در زنان مربوط به ریشه دندان پرمولر اول چپ و در مردان مربوط به ریشه دندان پرمولر دوم راست می باشد که لزوم دقت و ارزیابی های بیشتر حین انجام درمان ریشه یا درمان های جراحی بر روی این ریشه ها را یادآوری می کند و لزوم دقت و احتیاط بیشتری را از سوی کلینیسیست می طلبد. نتایج حاصل از این تحقیق که در زیر مجموعه کوچکی از جمعیت کشور ایران صورت گرفته است، می تواند در هنگام درمان های ریشه و سایر پروسه های جراحی دهان در آن ناحیه مورد توجه قرار گیرد.

### محدودیت ها و پیشنهادات

از جمله محدودیت های این طرح، عدم دسترسی به آرشیو سایر مراکز مجهز به دستگاه CBCT می باشد. پیشنهاد می شود که این مطالعه برای گروه های سنی و نژادهای مختلف انجام شود و از تعداد نمونه های بیشتری در مطالعات بعدی استفاده شود.

### ملاحظات اخلاقی

#### پیروی از اصول اخلاق پژوهش

با توجه به اینکه مطالعه گذشته نگر بوده و بر روی تصاویر CBCT موجود در آرشیو بخش رادیولوژی انجام می شود، ملاحظات اخلاقی خاصی در رابطه با اجرای آن مطرح نمی باشد. این مقاله، بخشی از پایان نامه دندانپزشکی مینا بیت سیاح با شناسه اخلاق IR.AJUMS.REC.1399.671 می باشد.

### References

- [1] Renton T, Yilmaz Z. Profiling of patients presenting with posttraumatic neuropathy of the trigeminal nerve. *Journal of orofacial pain*. 2011 Sep 1;25(4):333. [PMID]
- [2] Caissie R, Goulet J, Fortin M, Morielli D. Iatrogenic paresthesia in the third division of the trigeminal nerve: 12 years of clinical experience. *J Can Dent Assoc*. 2005 Mar 1;71(3):185-90. [PMID]
- [3] Renton T. Prevention of iatrogenic inferior alveolar nerve injuries in relation to dental procedures. *Dental update*. 2010 Jul 2;37(6):350-63. [10.12968/denu.2010.37.6.350] [PMID]
- [4] Greenstein G, Tarnow D. The mental foramen and nerve: clinical and anatomical factors related to dental implant placement: a literature review. *Journal of periodontology*. 2006 Dec;77(12):1933-43. [10.1902/jop.2006.060197] [PMID]
- [5] Guo JL, Su L, Zhao JL, Yang L, Lv DL, Li YQ, Cheng FB. Location of mental foramen based on soft-and hard-tissue landmarks in a Chinese population. *Journal of Craniofacial Surgery*. 2009 Nov 1;20(6):2235-7. [10.1097/SCS.0b013e3181bf85f4] [PMID]
- [6] Haghanifar S, Rokouei M. Radiographic evaluation of the mental foramen in a selected Iranian population. *Indian Journal of dental research*. 2009 Apr 1;20(2):150-2. [10.4103/0970-9290.52886] [PMID]
- [7] Ilayperuma I, Nanayakkara G, Palahepitiya N. Morphometric analysis of the mental foramen in adult Sri Lankan mandibles. *Int J Morphol*. 2009 Dec 1;27(4):1019-24. [Link]
- [8] Singh R, Srivastav AK. Study of position, shape, size and incidence of mental foramen and accessory mental foramen in Indian adult human skulls. *Int J Morphol*. 2010 Dec;28(4):1141-6. [Link]
- [9] Guedes O, Rabelo LE, Porto OC, Alencar AH, Estrela C. Avaliação radiográfica da posição e forma do forame mental em uma subpopulação Brasileira. *Revista Odontológica do Brasil Central*. 2011 Sep 1;20(53). [Link]
- [10] Sankar DK, Bhanu SP, Susan PJ. Morphometrical and morphological study of mental foramen in dry dentulous mandibles of South Andhra population of India. *Indian Journal of Dental Research*. 2011 Jul 1;22(4):542-6. [10.4103/0970-9290.90290] [PMID]
- [11] Koppe T. Summary of: A comparative anthropometric study of the position of the mental foramen in three populations. *British Dental Journal*. 2012 Feb 25;212(4):188-9. [10.1038/sj.bdj.2012.160] [PMID]
- [12] Pyun JH, Lim YJ, Kim MJ, Ahn SJ, Kim J. Position of the mental foramen on panoramic radiographs and its relation to the horizontal course of the mandibular canal: a computed tomographic analysis. *Clinical oral implants research*. 2013 Aug;24(8):890-5. [10.1111/j.1600-0501.2011.02400.x] [PMID]
- [13] Nehammer C, Chong BS, Rattan R. Endodontics. *Clinical Risk*. 2004 Mar 1;10(2):45-8. [Link]
- [14] Bjørndal L, Reit C. Endodontic malpractice claims in Denmark 1995–2004. *International endodontic journal*. 2008 Dec;41(12):1059-65. [10.1111/j.1365-2591.2008.01455.x] [PMID]
- [15] Givol N, Rosen E, Taicher S, Tsesis I. Risk management in endodontics. *Journal of endodontics*. 2010 Jun 1;36(6):982-4. [10.1016/j.joen.2010.03.030] [PMID]
- [16] Givol N, Rosen E, Bjørndal L, Taschieri S, Ofec R, Tsesis I. Medico-legal aspects of altered sensation following endodontic treatment: a retrospective case series. *Oral Surgery, Oral Medicine, Oral Pathology, Oral Radiology, and Endodontology*. 2011 Jul 1;112(1):126-31. [10.1016/j.tripleo.2011.01.007] [PMID]
- [17] Ahonen M, Tjäderhane L. Endodontic-related paresthesia: a case report and literature review. *Journal of endodontics*. 2011 Oct 1;37(10):1460-4. [10.1016/j.joen.2011.06.016] [PMID]
- [18] Gambarini G, Plotino G, Grande NM, Testarelli L, Prencipe M, Messineo D, Fratini L, D'ambrosio F. Differential diagnosis of endodontic-related inferior alveolar nerve paraesthesia with cone beam computed tomography: a case report. *International endodontic journal*. 2011 Feb;44(2):176-81. [10.1111/j.1365-2591.2010.01816.x] [PMID]
- [19] Renton T. Minimising and managing nerve injuries in dental surgical procedures. *Faculty Dental Journal*. 2011 Oct;2(4):164-71. [10.1038/sj.bdj.2013.993] [PMID]
- [20] Chong BS, Quinn A, Pawar RR, Makdissi J, Sidhu SK. The anatomical relationship between the roots of mandibular second molars and the inferior alveolar nerve. *International endodontic journal*. 2015 Jun;48(6):549-55. [10.1111/iej.12348] [PMID]
- [21] Gluskin AH. Mishaps and serious complications in endodontic obturation. *Endodontic topics*. 2005 Nov;12(1):52-70. [Link]
- [22] Council GD. Standards for the dental team. London: GDC. 2013 Sep. [Link]
- [23] Aminoshariae A, Su A, Kulild JC. Determination of the location of the mental foramen: a critical review. *Journal of endodontics*. 2014 Apr 1;40(4):471-5. [10.1016/j.joen.2013.12.009] [PMID]
- [24] Patel S, Dawood A, Whaites E, Pitt Ford T. New dimensions in endodontic imaging: part 1. Conventional and alternative radiographic systems. *International endodontic journal*. 2009 Jun;42(6):447-62. [10.1111/j.1365-2591.2008.01530.x] [PMID]
- [25] Currie CC, Meechan JG, Whitworth JM, Carr A, Corbett IP. Determination of the mental foramen position in dental radiographs in 18–30 year olds. *Dentomaxillofacial Radiology*. 2016 Jan;45(1):20150195. [10.1259/dmfr.20150195] [PMID]
- [26] Ludlow JB, Laster WS, See M, Bailey LT, Hershey HG. Accuracy of measurements of mandibular anatomy in cone beam computed tomography images. *Oral Surgery, Oral Medicine, Oral Pathology, Oral Radiology, and Endodontology*. 2007 Apr 1;103(4):534-42. [10.1016/j.tripleo.2006.04.008] [PMID]
- [27] Chong BS, Gohil K, Pawar R, Makdissi J. Anatomical relationship between mental foramen, mandibular teeth and risk of nerve injury with endodontic treatment. *Clinical oral investigations*. 2017 Jan;21:381-7 [10.1007/s00784-016-1801-8] [PMID]
- [28] Dos Santos Oliveira R, Rodrigues Coutinho M, Kühn Panzarella F. Morphometric analysis of the mental foramen using cone-beam computed tomography. *International journal of dentistry*. 2018 Mar 26;2018. [10.1155/2018/4571895] [PMID]
- [29] SHadmehr E, Doosti P, Hekmatian E, Hasheminia SM. Evaluation of the distance between the Root Apices of Mandibular First and Second Premolars and First Molars and the Mental Foramen using Conebeam Computed Tomography. [Link]

- [30] Kabak SL, Zhuravleva NV, Melnichenko YM, Alex N. Topography of mental foramen in a selected Belarusian population according to cone beam computed tomography. *Imaging in Medicine*. 2017;9(3):49-58. [[Link](#)]
- [31] Sheth K, Banga KS, Pawar AM, Gutmann JL, Kim HC. Shape and anatomical relationship of the mental foramen to the mandibular premolars in an Indian sub-population: a retrospective CBCT analysis. *Restorative Dentistry & Endodontics*. 2022 Feb;47(1). [[10.5395/rde.2022.47.e1](#)] [[PMID](#)]
- [32] Adiguzel O, Cangul S, Adiguzel A, Erpacal B, Akkus Z. The proximity of mental foramen to mandibular first premolar teeth: Cone beam computed tomography analysis in Turkish population. *Balkan Journal of Dental Medicine*. 2021;25(1):29-33. [[Link](#)]
- [33] Aldosimani MA, Aljarbou FA, Althumairy RI, Alhezam AA, Aldawsari AI. Analysis of mandibular premolar root position in relation to adjacent cortical plates and mental foramen using cone beam computed tomography in the Saudi population. *Saudi Medical Journal*. 2019 Mar;40(3):298. [[10.15537/smj.2019.3.23597](#)] [[PMID](#)]
- [34] Zhang L, Zheng Q, Zhou X, Lu Y, Huang D. Anatomic relationship between Mental Foramen and Peripheral Structures observed by one-Beam Computed Tomography. *Anat Physiol*. 2015; 5(182):2161-0940. [[Link](#)]