

بررسی تنوعات مورفولوژی کام نرم در تصاویر لترال سفالومتری دیجیتال در بیماران ایرانی

نسترن فرهادی^۱، طاهره ظاهری^۱، ناهید انجام^۲، لیدا نادری^{۳*}

چکیده

۱-استادیار بخش رادیولوژی دهان، فک و صورت.

۲- دانشجوی دکتری.

۳- دکترای دندانپزشکی.

زمینه و هدف: تنوعات مورفولوژیک ساختارهای آناتومیک از نژادی به نژاد دیگر متفاوت است. آگاهی از این تنوعات به تشخیص و درمان اختلالات مرتبط کمک می‌کند. هدف از این مطالعه بررسی تنوعات مورفولوژیک کام نرم در تصاویر لترال سفالومتری بیماران ایرانی بود.

روش بررسی: در این مطالعه توصیفی-تحلیلی، ۳۸۵ تصویر سفالومتری لترال دیجیتال بیماران ایرانی در چندین شهر ایران بررسی شد. اطلاعات دموگرافیک یادداشت شد. یک طبقه بندی شامل ۶ گروه برگی شکل، دم موشی شکل، بشکه ای شکل، خط مستقیم، کج و معوج و قلابی شکل استفاده شد. مورفولوژی کام نرم در هر تصویر تعیین شد. مورفولوژی کام نرم در تصاویر لترال سفالومتری دیجیتال بیماران توسط یک رادیولوژیست دهان، فک و صورت تعیین گردید. داده ها در نرم افزار آماری SPSS (20 for Windows, SPSS Inc., Chicago, IL) وارد شد. مورفولوژی کام نرم در دو جنس و گروه‌های سنی مختلف با آزمون آماری Chi-square و ANOVA مقایسه شد ($\alpha = 0/05$).

یافته‌ها: شایع‌ترین مورفولوژی کام نرم برگی شکل (۶۷/۸ درصد) و نادرترین مورفولوژی کام نرم قلابی شکل (۳/۶ درصد) بود. بین مورفولوژی کام نرم در دو جنس و گروه‌های سنی مختلف تفاوت آماری معناداری وجود نداشت ($P > 0/05$).

نتیجه‌گیری: کام نرم برگی شکل شایع‌ترین مورفولوژی در نژاد ایرانی بود. مورفولوژی کام نرم در زنان و مردان ایرانی تفاوت آماری معناداری نداشت. مورفولوژی کام نرم در زنان و مردان ایرانی تفاوت آماری معناداری نداشت. مورفولوژی کام نرم در گروه های سنی مختلف تفاوت آماری معناداری نداشت.

واژه‌های کلیدی: لترال سفالومتری، کام نرم، مورفولوژی.

۳-بخش رادیولوژی دهان، فک و صورت،

دانشکده دندانپزشکی، دانشگاه علوم پزشکی جندی شاپور، اهواز، اهواز، ایران.

۲-دانشجوی دکتری حرفه‌ای دندانپزشکی، دانشکده دندانپزشکی، دانشگاه علوم پزشکی جندی شاپور، اهواز، اهواز، ایران.

*نویسنده مسؤول:

لیدا نادری؛ بخش رادیولوژی دهان، فک و صورت، دانشکده دندانپزشکی، دانشگاه علوم پزشکی جندی شاپور، اهواز، اهواز، ایران.

تلفن: ۰۰۹۸۹۱۲۲۰۵۲۸۴۴

Email: lida_naderie@yahoo.com

مقدمه

ایرانی بود. در این مطالعه همچنین تفاوت مورفولوژی کام نرم در دو جنس زن و مرد و در گروه‌های سنی متفاوت مورد بررسی قرار گرفت.

روش بررسی

این مطالعه ی توصیفی-تحلیلی بصورت گذشته نگر انجام شد. ارزیابی‌ها بر روی تصاویر لترال سفالومتری دیجیتال موجود در آرشیو بخش رادیولوژی تعدادی از دانشکده‌های دندانپزشکی از جمله اهواز و تعدادی از کلینیک‌های خصوصی در شیراز، اصفهان و تهران صورت گرفت. نمونه‌ها به روش در دسترس انتخاب شدند. معیارهای ورود نمونه‌ها شامل نرمال بودن آناتومی ناحیه، عدم وجود پاتولوژی و کیفیت مناسب تصاویر بود. کلیشه‌هایی که تصاویر مطلوب از بافت نرم و سخت کام را نداشتند از مطالعه حذف گردیدند. طبق مطالعات قبلی یک طبقه بندی شامل ۶ نوع کلی کام نرم استفاده شد (شکل ۱):

نوع ۱: برگ‌ی شکل (Leaf shape): نیزه‌ای است و نشانگر این است که قسمت میانی کام نرم به سمت اطراف دهان و بینی بالا رفته است.

نوع ۲: دم موشی (Rat tail shape): در این فرم قسمت قدامی کام متورم شده و لبه آزاد آن باریک شدگی مشخصی دارد.

نوع ۳: بشکه‌ای شکل (Butt like): کام نرم ظاهر کوتاه و پهن دارد و ضخامت آن اغلب تفاوت آشکاری از ابتدا تا انتها ندارد.

نوع ۴: مستقیم (Straight line): کام نرم به شکل یک صفحه مستقیم است.

نوع ۵: کام نرم کج و معوج (Distorted soft palate): کام نرم کج و معوج که به شکل S دیده می‌شود.

کام سقف دهان و کف حفره بینی را می‌سازد و به دو بخش کام سخت در جلو و کام نرم در عقب تقسیم می‌شود. کام نرم یک چین متحرک است که به کنار خلفی کام سخت متصل است (۱). این ساختار در بسیاری از اعمال دهانی مانند مکیدن، بلع، تولید اصوات، تلفظ و تنفس نقش دارد (۲ و ۳). اختلالات کام نرم در بیماران دارای شکاف کام و لب، آدنوئید بزرگ و آپنه انسدادی خواب و مال اکلوژن‌های اسکلتال کرانیو-فاشیال دیده می‌شود (۳).

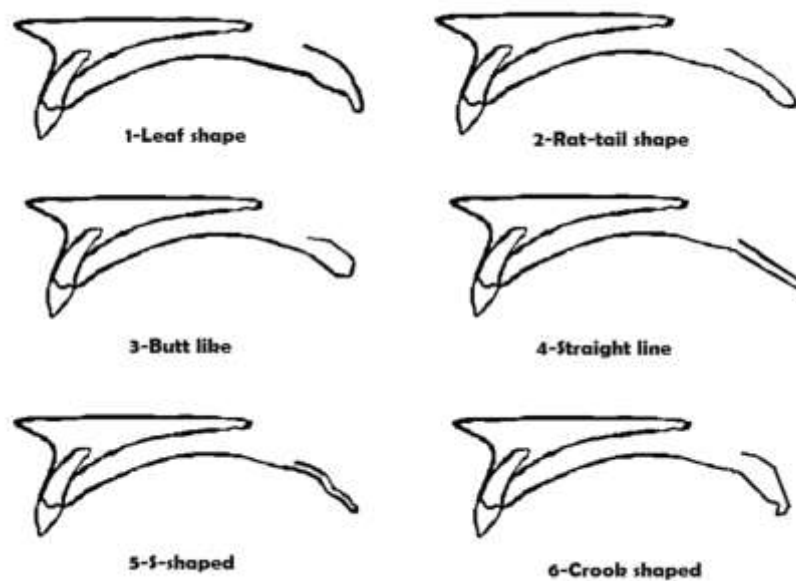
تصاویر سفالومتری لترال می‌توانند در تشخیص این اختلالات مفید باشند. استفاده از رادیوگرافی‌های سفالومتری دیجیتال در دندانپزشکی کاملاً متداول شده است (۴ و ۵). یکی از کاربردهای لترال سفالومتری بررسی راه‌های هوایی فوقانی می‌باشد. لترال سفالومتری در تشخیص انسداد راه‌های هوایی فوقانی کمک می‌کند و به طور وسیعی به‌عنوان ابزار اندازه‌گیری در این بیماران هم استفاده می‌شود (۵).

مطالعات متعددی در دسترس است که به وجود ارتباط بین اختلالات تنفسی با ابعاد و شکل خاصی از مورفولوژی کام نرم در لترال سفالومتری تاکید دارند (۶ و ۳). براساس مطالعات مختلف، کام نرم با ظاهر قلابی و خمیده در افراد بیدار، بیانگر ریسک بالایی در ابتلا به سندرم آپنه انسدادی خواب (OSAS: Obstructive sleep apnea syndrome) می‌باشد (۷ و ۸). لذا بررسی تنوعات مورفولوژیک کام نرم ضروری به نظر می‌رسد. تنوعات مورفولوژیک و ابعاد هر ساختار از نژادی به نژاد دیگر تفاوت‌هایی دارد (۹). آگاهی از این تنوعات و تفاوت‌ها به تشخیص و درمان اختلالات مرتبط کمک می‌کند (۴). مطالعات متعددی درباره آنالیز ابعاد کام نرم در دسترس می‌باشد اما تحقیقات اندکی وجود دارد که به بررسی مورفولوژی کام نرم پرداخته باشد (۱۰ و ۹ و ۳ و ۲). بر این اساس هدف اصلی این مطالعه بررسی تنوعات مورفولوژیک کام نرم در لترال سفالومتری بیماران

بین دو جنس و بین گروههای سنی متفاوت بررسی شد.

داده ها در نرم افزار آماری SPSS 20 for Windows, SPSS Inc., Chicago, IL) وارد شد. آزمون های آماری Chi-Square و One-way Anova بکار گرفته شدند. سطح معناداری ۰/۰۵ در نظر گرفته شد ($P < 0/05$).

نوع ۶: قلابی شکل (Crook shape): یک ظاهر قلابی شکل از کام نرم است که در آن قسمت خلفی کام نرم در جهت قدامی- فوقانی انحناء یافته است. مورفولوژی کام نرم در تصاویر لترال سفالومتری دیجیتال بیماران توسط یک رادیولوژیست دهان، فک و صورت تعیین گردید. از آنجا که اطلاعات مربوط به سن و جنس موجود بود، تفاوت مورفولوژی کام نرم



شکل ۱: تقسیم بندی مورفولوژی کام نرم

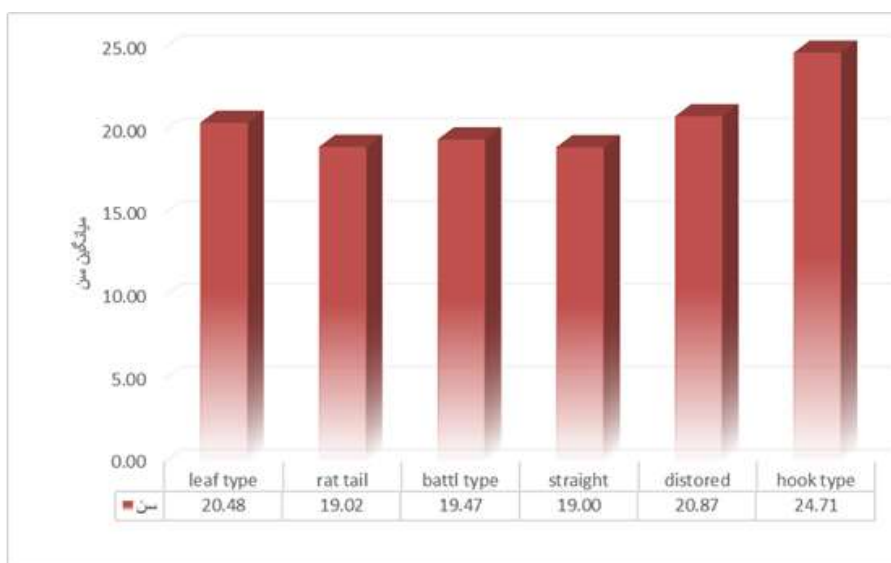
یافته ها

مورد (۰/۴۶،۸)، دم موشی ۸۱ مورد (۰/۲۱)، بشکه ای شکل ۶۲ مورد (۱/۱۶)، مستقیم ۳۳ مورد (۸/۰۶)، کج و معوج ۱۵ مورد (۳/۰۹) و قلبی شکل ۱۴ مورد (۳/۰۶) بود (جدول ۱). کام نرم برگی شکل بیشترین و کام نرم قلبی شکل کمترین شیوع را داشتند. با توجه به نتایج آزمون χ^2 مورفولوژی کام نرم در دو جنس مرد و زن تفاوت معناداری نداشت ($P=0/06$). مورفولوژی کام نرم در دهه‌های سنی مختلف تفاوت آماری معناداری نداشت ($P=0/16$) (نمودار ۱).

آزمون آماری χ^2 جهت آزمودن اختلاف آماری بین متغیرهای کیفی و آزمون One-way Anova جهت آزمودن اختلاف آماری بین متغیرهای کمی استفاده شد. در مجموع ۳۸۵ تصویر لترال سفالومتری مورد ارزیابی قرار گرفت. رنج سنی بیماران ۵ تا ۵۲ سال با میانگین ۲۰/۰۵ سال بود. توزیع فراوانی انواع مورفولوژی کام نرم در تصاویر سفالومتری دیجیتال بیماران شامل: برگی شکل ۱۸۰

جدول ۱: توزیع فراوانی انواع مورفولوژی کام نرم در تصاویر سفالومتری دیجیتال بیماران

مورفولوژی	تعداد	فراوانی
برگی شکل	۱۸۰	۴۶/۸
دم موشی	۸۱	۲۱
بشکه ای شکل	۶۲	۱۶/۱
مستقیم	۳۳	۸/۶
کج و معوج	۱۵	۳/۹
قلبی شکل	۱۴	۳/۶
کل	۳۸۵	۱۰۰



نمودار ۱: توزیع فراوانی انواع مورفولوژی کام نرم در تصاویر سفالومتری دیجیتال بیماران براساس سن

بحث

Pradhuman و همکاران (۳) در هند تصاویر لترال سفالومتری ۳۰۰ بیمار را از نظر تنوع مورفولوژیک کام نرم و طول و عرض و همچنین عمق حلقی آن بررسی کردند و نشان دادند که طول و عرض کام نرم و عمق حلقی در مردان بزرگتر است. در این مطالعه شایعترین مورفولوژی کام نرم مربوط به کام نرم برگه‌ای شکل و کمترین آن مربوط به کام نرم قلبی شکل بود که این نتایج مشابه نتایج مطالعه حاضر بود. همچنین در این مطالعه تفاوت آماری معناداری میان تنوعات مورفولوژیک کام نرم با دهه‌های سنی مختلف و دو جنس زن و مرد وجود داشت. در مطالعه حاضر برخلاف این مطالعه تفاوت آماری معناداری میان دهه‌های سنی مختلف و جنس زن و مرد از نظر تنوع مورفولوژیکی کام نرم دیده نشد که با توجه به تفاوت نژادی میان گروه‌های مورد مطالعه قابل توضیح است.

در مطالعه Guttal و همکاران (۹) در هند، ضخامت و طول و تنوع مورفولوژی کام نرم در ۲۰۰ نفر بررسی شد. در این مطالعه انواع دیگری از مورفولوژی کام نرم شامل کام نرم U shape و کام نرم دو شاخه مشاهده شد که در مطالعه حاضر وجود نداشت. مشابه نتایج مطالعه حاضر، بیشترین شیوع کام نرم مربوط به کام نرم برگه‌ای شکل و کمترین شیوع مربوط به کام نرم کج و معوج بود. در این مطالعه مشابه مطالعه حاضر ارتباط معناداری میان گروه‌های سنی مختلف و انواع مورفولوژی کام نرم دیده نشد.

مطالعه Kumar و همکاران (۲) در هند بر روی ۱۰۰ نفر در گروه سنی ۱۵-۳۵ سال با هدف بررسی تنوع مورفولوژیک کام نرم انجام شد. براساس تظاهرات رادیوگرافیک، کام نرم به ۶ نوع تقسیم شد. از این میان بیشترین شیوع مربوط به کام نرم برگه‌ای شکل و کمترین شیوع مربوط به کام نرم قلبی شکل بود که این نتایج مشابه مطالعه حاضر بود. در این مطالعه برخلاف مطالعه ما ارتباط معناداری بین انواع مختلف مورفولوژی کام

تنوعات مورفولوژی هر ساختار آناتومی در نژادهای مختلف متفاوت است. آگاهی از این تنوعات جهت تشخیص صحیح اختلالات ضروری می‌باشد. در این مطالعه تنوعات مورفولوژی کام نرم بیماران ایرانی بررسی شد. در کل ۳۸۵ تصویر مربوط به مراجعه کنندگان کلینیک دانشکده‌های دندانپزشکی و سایر مراکز رادیولوژی فک و صورت در ایران از ابتدای سال ۱۳۹۵ به قبل انتخاب و بررسی شدند.

نتایج مطالعه حاضر نشان داد که مورفولوژی کام نرم برگه‌ای شکل شایعترین مورفولوژی در میان بیماران بود. کمترین شیوع مورفولوژی کام نرم مربوط به مورفولوژی قلبی شکل بود. علاوه بر این، تفاوت معناداری بین فراوانی انواع مورفولوژی کام نرم در دهه‌های سنی مختلف و جنس مونث و مذکر دیده نشد.

غفاری و همکاران (۱۱) تنوع مورفولوژی کام نرم و ابعاد آن را در سفالومتری دیجیتالی ۱۶۹ بیمار ۱۵ تا ۳۵ ساله مراجعه کننده به یک کلینیک خصوصی در شهر اصفهان بررسی کردند. آنها نشان دادند که ابعاد کام نرم در مردان بیشتر از زنان می‌باشد. مانند مطالعه حاضر در این مطالعه کام نرم برگه‌ای شکل بیشترین فراوانی را داشت. کمترین شیوع مربوط به کام نرم کج و معوج بود. در حالی که در مطالعه حاضر کام نرم قلبی شکل کمترین شیوع را داشت. در این مطالعه تفاوت معناداری در شکل کام نرم بین دو جنس زن و مرد وجود داشت اما بین گروه‌های سنی مختلف تفاوت آماری معناداری وجود نداشت. مطالعه پیش رو نیز همین نتایج را در مورد دهه‌های سنی نشان داد. در مورد تفاوت مورفولوژی کام نرم در دو جنس نتایج مطالعه حاضر برخلاف مطالعه غفاری و همکاران بود علت این تفاوت می‌تواند مربوط به جمعیت مورد بررسی باشد. در مطالعه حاضر تعداد ۳۸۵ رادیوگرافی سفالومتری از شهرهای مختلف ایران بررسی شد در حالی که در مطالعه غفاری و همکاران تعداد محدودی از مراجعین یک کلینیک خصوصی مورد بررسی قرار گرفت.

تفاوت های موجود در تعداد و توزیع سنی و جنسی نمونه ها از دلایل وجود تفاوت بین نتایج مطالعات مختلف می-باشد.

فیلتر نشدن نمونه ها از نظر برابری جنسیتی و بیشتر بودن زنان نسبت به مردان در جمعیت کلی پژوهش، از محدودیت های این مطالعه بود که به دلیل تصادفی بودن انتخاب نمونه ها و نمونه گیری به صورت محاسبه ای، از اختیار پژوهشگر خارج بوده است. بنابراین این مطالعه پیشنهاد می کند مطالعات بیشتری جهت بررسی ابعاد و مورفولوژی کام نرم در تصاویر سفالومتری لترال با حجم نمونه بالاتر و توزیع سنی و جنسی مناسب انجام شود. همچنین بررسی مورفولوژی و ابعاد کام نرم در تصاویر توموگرافی کامپیوتری پرتو مخروطی توصیه می شود. در نهایت این مطالعه نشان داد که تنوعات مورفولوژی کام نرم در دو جنس و دهه های سنی مختلف تفاوت آماری معناداری ندارد. شایع ترین نوع مورفولوژی کام نرم در بیماران ایرانی به ترتیب برگی شکل و دم موشی گزارش شد. کام نرم قلبی شکل بعنوان نادرترین نوع گزارش شد.

نرم در دو جنس مشاهده شد همانطور که گفته شد عوامل نژادی و همچنین حجم نمونه ها می توانند از علل این تفاوت باشند.

در مطالعه Praveen و همکاران (۴) در هند که بر روی ۸۰ زن و مرد ۳۱-۹ ساله انجام شد بیشترین شیوع کام نرم مربوط به دم موشی بود و کام نرم کج و معوج و قلبی شکل کمترین شیوع را داشتند. این نتایج برخلاف نتایج مطالعه حاضر بود. تفاوت بارزی میان نسبت تنوع کام نرم در دو جنس وجود نداشت. مطالعه You و همکاران (۱۰) در چین بر روی ۲۰۰ نمونه که در رنج سنی ۴۸-۵ سال قرار داشتند، صورت گرفت. آنها نشان دادند که طول کام نرم در تایپ ۳ کوتاهاست. در این مطالعه کام نرم برگی شکل بیشترین شیوع و کام نرم قلبی شکل کمترین شیوع را داشتند که از این نظر مشابه مطالعه ما بود. به علاوه در این مطالعه تفاوت آماری معناداری در تنوع مورفولوژیک کام نرم در گروه های سنی بالغ و نابالغ دیده شد. علاوه بر این میان مورفولوژی کام نرم در دو جنس زن و مرد نیز تفاوت معناداری دیده شد که برخلاف نتایج مطالعه حاضر بود. بطور کلی می توان گفت تفاوت های نژادی و

منابع

- 1-Samdani D, Saigal A, Garg E. Correlation of morphological variants of soft palate and types of malocclusion: A digital lateral cephalometric study. *J Indian Acad Oral Med Radiol.* 2015; 27(3): 366-71.
- 2-Kumar D, Saraswathi Gopal k. Morphological variants of soft palate In normal Individuals: A Digital cephalometric study. *J Clin Diag Res.* 2011; 5(6): 1310-3.
- 3-Pradhuman V, Kanika Gupta V, Kikkeri lakshminarayana K, Suman B, Suresh K, Sachdeva, Suruchi Juneja. Correlation of morphological variants of the soft palate and Need' s ratio in normal individuals: A digital cephalometric study. *Imaging Sci Dent.* 2014; 44(3): 193-8.
- 4-BN Praveen, Sunita Amrutesh, Sumona Pal, Shubhasini AR, Syed Vaseemuddin. Various shapes of soft palate: A Lateral cephalometric study. *World J Dent.* 2011; 2(3): 207-10.
- 5-Banhiran W, Wanichakorntrakul P, Methetrairut C, Chiewvit P, Planuphap W. Lateral cephalometric analysis the risks of moderate to severe obstructive sleep-disordered breathing in thai patients. *Sleep Breath.* 2013; 17(4): 1249-55.
- 6-Taylor M, Hans MG, Strohl KP, Nelson S, Broadbent BH. Soft tissue growth of the oropharynx. *Angle Orthod.* 1996; 66(5): 393-400.
- 7-Pepin JL, Veale D, Ferretti GR, Mayer P, Levy PA. Obstructive sleep apnea syndrome: hooked appearance of the soft palate in awake patients: cephalometric and CT findings. *Radiology.* 1999; 210(1): 163-70.
- 8-Sakakibara H, Tong M, Matsushita K, Hirata M, Konishi Y, Suetsugu S. Cephalometric abnormalities in nonobese and obese patients with obstructive sleep apnoea. *Eur Respir J .* 1999; 13(2): 403-10.
- 9-Guttal S, Breh R, Bhat R, Brade K, et al. Diverse Morphologies of soft palate in Normal Individuals: A cephalometric perspective. *J Indian Acad Oral Med Radiol.* 2012; 24(1): 15-29.
- 10-M You, X Li, H Wang, J Zhang, H Wu, Y Liu, J Miao, Z Zhu. Morphological variety of the soft palate in normal individuals: A digital cephalometric study. *Dentomaxillofac Radiol.* 2008; 37: 344-49.
- 11-Ghafari R, Azarbayjani S, Noobakhsh S. Morphological variations of the soft palate in digital cephalometry. *Esfahan dental college.* 1391; 8(4): 356-64.

Evaluation of Morphological Variants of the Soft Palate on Digital Lateral Cephalometric Image among Iranian Patients

Nastaran Farhadi¹, Tahere Zaheri¹, Nahid Anjam², Lida Naderi^{3*}

1-Assistant Professor of Oral and Maxillofacial Radiology.
2-Dental Student.
3-Doctor of Dentistry.

1,3-Department of Oral and Maxillofacial Radiology, School of Dentistry, Ahvaz Jundishapur University of Medical Sciences, Ahvaz, Iran.

2-Dental Student, School of Dentistry, Ahvaz Jundishapur University of Medical Sciences, Ahvaz, Iran.

*Corresponding author:

Lida Naderi; Department of Oral and Maxillofacial Radiology, School of Dentistry, Ahvaz Jundishapur University of Medical Sciences, Ahvaz, Iran.

Tel: +989122052844

Email: lida_naderie@yahoo.com

Abstract

Background and Objective: Morphological varieties of anatomical structures are different from one ethnic population to another. Awareness of these varieties helps in diagnosis and treatment of related disorders. The purpose of this study was to assess the morphological varieties of the soft palate in lateral cephalometric images of Iranian patients.

Subjects and Methods: In this descriptive analytical study, 385 digital lateral cephalometric images of Iranian patients were investigated in some cities of the country. Demographic data were collected. A classification with 6 groups including leaf-shaped, rat-tail, butt-like, straight-lined, distorted and crook-shaped was used. All the radiographs were analyzed and categorized into six types according to the soft palate morphology by an oral and maxillofacial radiologist. Data were imported in the statistical software (SPSS 20 for Windows, SPSS Inc., Chicago, IL). Demographical data were collected. The morphology types of soft palate were compared among both sexes and different age groups using Chi-square and ANOVA statistical test ($\alpha=0.05$).

Results: The leaf-shaped soft palate was the most frequent morphology (46.8%) and the least common morphology was crook type (3.6%). There was no significant statistical difference between the morphology of soft palate between genders and different age groups ($P > 0.05$).

Conclusion: The leaf-shaped soft palate was the most common morphology in Iranian population. There was no significant statistical difference between the morphology of soft palate of males and females. There was no significant statistical difference between the morphology of soft palate in different age groups.

Keywords: Lateral cephalometry, Soft palate, Morphology.

►Please cite this paper as:

Farhadi N, Zaheri T, Anjam N, Naderi L. Evaluation of Morphological Variants of the Soft Palate on Digital Lateral Cephalometric Image among Iranian Patients. *Jundishapur Sci Med J* 2018; 17(2):179-186.

Received: May 5, 2018

Revised: May 28, 2018

Accepted: May 28, 2018