

Research Paper



Vitamin E Reduces Kidney Damage Caused by Ecstasy in Mice

Neda Abedpour¹, Amin Abdollahzadeh Fard², Pourya Rahimi³, Masoumeh Zirak Javanmard⁴

1. Assistant Professor, Department of Anatomical sciences, School of Medicine, Urmia University of Medical Sciences, Urmia, Iran.
2. Nephrology and kidney transplant Research Center, Clinical Research Institute, Urmia University of Medical Sciences, Urmia, Iran.
3. Medical student of Urmia University of medical sciences, school of medicine, Urmia, Iran.
4. Associated Professor, Department of anatomical sciences, school of medicine, Urmia University of Medical Sciences. Urmia, Iran.

Use your device to scan
and read the article online



Citation Abedpour N, Abdollahzadeh Fard A, Rahimi P, Zirak javanmard M. [Vitamin E Reduces Kidney Damage Caused by Ecstasy in Mice (Persian)]. *Jundishapur Journal of Medical Sciences*. 2023; 22(3):290-301. 10.22118/jsmj.2023.384159.3043

<https://doi.org/10.22118/jsmj.2023.384159.3043>

ABSTRACT

Background and Objectives Ecstasy is one of the most famous derivatives of amphetamine. The aim of the present study was to evaluate the effects of vitamin E on ecstasy-induced kidney histological damage in mice.

Subjects and Methods This study included five weeks of intervention on 28 male albino mice that were divided into four groups: control, ecstasy (10 mg/kg ecstasy intraperitoneally), ecstasy + vitamin E 150 mg/kg through gavage), vitamin E solvent (olive oil). Kidney tissues were evaluated histologically by H&E and Masson's trichrom staining methods. Serum urea and creatinine levels were also measured.

Results Tissue changes were indicative of kidney tissue disorder in the ecstasy group. Evaluation of renal fibrosis showed that in the ecstasy group, large areas of fibrosis were seen in the kidney tissue, and in the glomerular structure and renal tubules. On the other hand, the degree of fibrosis in the group receiving vitamin E was significantly lower compared with the ecstasy group. Also, taking ecstasy caused a significant increase in serum creatinine and urea compared to the control group. However, vitamin E improved these conditions.

Conclusion Ecstasy consumption can lead to glomerular infiltration, Bowman capsule injury, and renal fibrosis. In contrast, the use of vitamin E treatment after taking ecstasy can significantly inhibit the progression of injury.

Keywords Ecstasy, Kidney, Vitamin E, Mice

Received: 01 Feb 2023
Accepted: 11 Sep 2023
Available Online: 21 Sep 2023

* **Corresponding Author:**
Masoumeh Zirak Javanmard

Address: Department of anatomical sciences, school of medicine, urmia university of medical sciences

Tel: (+44) 32780803

E-Mail: zirakjavanmard.m@umsu.ac.ir

Extended Abstract

Introduction

Ecstasy (3,4-methylenedioxymethamphetamine, MDMA) is one of the most famous derivatives of amphetamine. It has been described as ‘the love drug’ and is also known under a number of other names. Ecstasy is an illicit drug that has been increasingly abused by the young. It was established as a popular drug at ‘rave’ parties and is taken for its mood-enhancing properties. Initially, the body experiences hyperthermia and hyperactivity, which are caused by the increase of serotonin in both the central nervous system and the sympathetic nervous system. Vitamin E is a lipid soluble antioxidant preventing damage to membranes and an essential micronutrient with an antioxidant activity. Vitamin E is absorbed via the lymphatic pathway and is transported into the systemic circulation in association with chylomicrons. After absorption, vitamin E is stored chiefly in the liver, and it could decrease the lipid peroxidation and restore antioxidant enzyme activities in kidney. This molecule protects the cell membrane from lipid peroxidation, which is induced by overproduction of ROS and reactive nitrogen species. The aim of the present study was to evaluate the effects of vitamin E on ecstasy-induced kidney histological damage in mice.

Methods

Twenty-eight adult male mice (20 ± 25 g) were obtained from the Animal Laboratory of Urmia University of Medical Sciences. The protocol of animal care was in accordance with a guideline provided by the National Institute of Health (NIH No. 85-23, revised 1996), and all experimental procedures were approved by the Ethics Committee of Urmia University of Medical Sciences. Animals were kept under standard laboratory conditions (12:12 light/dark cycle,

temperature 25± 2°C, relative humidity 55-65%). The animals had free access to food and tap water. In this experiment, 28 mice were divided into 4 groups as follows:

Group 1 (control, n=7, normal saline intraperitoneally)

Group 2 (Ecstasy, n=7, 10mg/kg ecstasy).

Groups 3 (Ecstasy+E, n=7, 10mg/kg ecstasy and 150 mg/kg vitamin E by gavage).

Group 4 (Solvent, n=7, Vitamin E solvent by gavage)

The intervention involved three days a week continued for five weeks. Kidney tissues were removed, and all fat tissue which surrounded the kidney were excised. The animals were euthanized with anesthetic overdose to collect blood samples and isolate the kidney.

The histological samples were fixed in 10% formaldehyde. Then the paraffin blocks from each groups were made, and kidneys were sectioned frontally with 5-7 micron thickness. Afterwards, they were stained with H&E and Masson's trichrome for histopathological evaluations under a light microscope with 400× and 10X magnifications. In order to evaluate the effectiveness of treatments, the serum levels of kidney enzymes, i.e., creatinine and urea, were evaluated using colorimetric assay with commercial kits (Pars Azmoon, Iran).

Results

Ecstasy administration resulted in a significant ($p < 0.05$) increase in serum levels of kidney injury-specific enzymes, namely creatinine and urea, compared to the normal control group (Fig.1). However, vitamin E improved these conditions and decreased serum level of these enzymes in the Ecstasy+E group significantly.

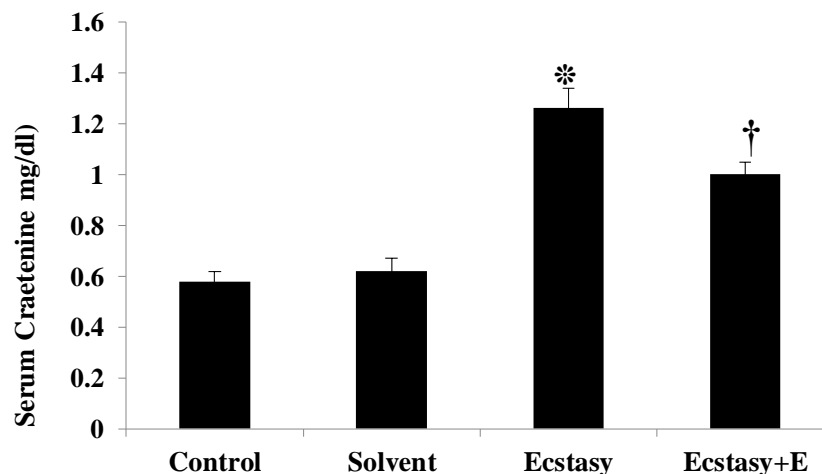


Figure 1. The concentration of serum creatinine level in all groups. versus control group on the same day; $P < 0.05$. * versus Ecstasy group on the same day; $P < 0.05$. †

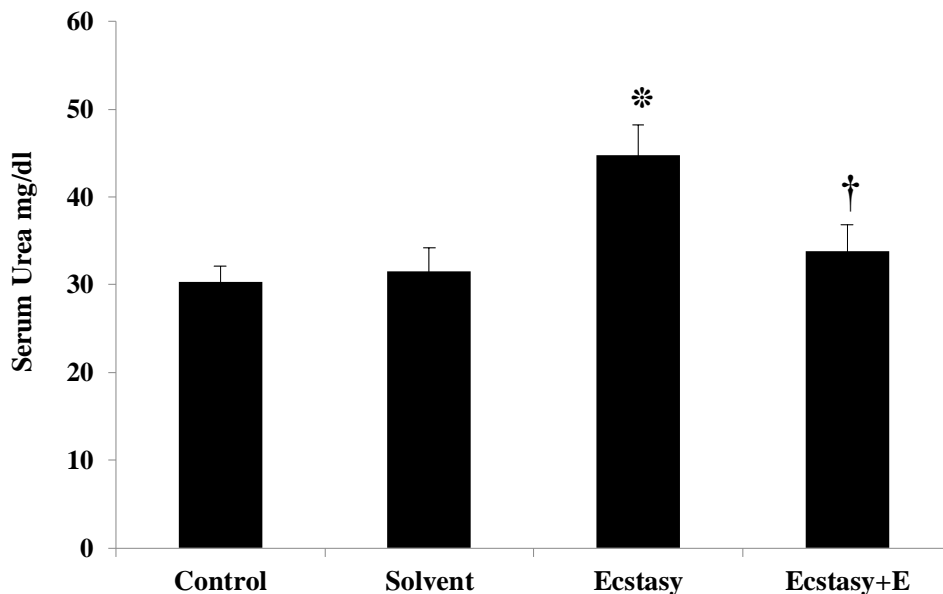


Figure 2. The concentration of serum urea level in all groups. versus control group on the same day; $P < 0.05$. * versus Ecstasy group on the same day; $P < 0.05$. †

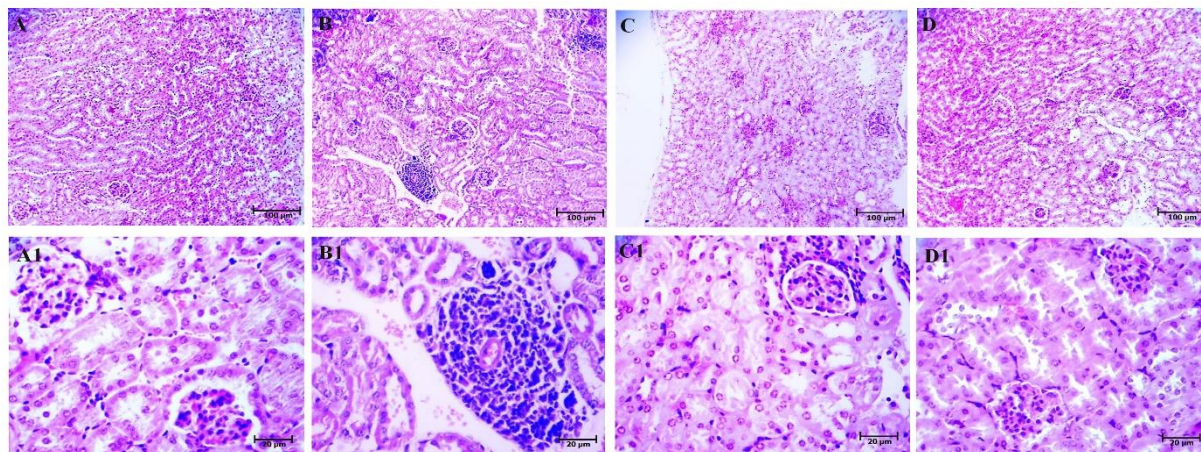


Figure 3. The effect of vitamin E on kidney structure after administration of ecstasy. The H&E-stained sections of the kidney belonging to normal (A, A1), Ecstasy (B, B1), Ecstasy+E (C, C1) and Solvent (D, D1). 10X and 40X.

Tissue changes were indicative of kidney tissue injury in the ecstasy group. Paraffinized sections of the kidney were prepared to assess the histopathological analysis. Ecstasy group showed an inflammatory cellular accumulation of mainly neutrophils, gradual loss of nuclei and some cells with two nuclei, edema in renal capsules, and coagulation. Following administration of vitamin E, the treatment group (Ecstasy+E) promoted histological features close to the normal group, and the regeneration process was more obvious in the treated group.

Evaluation of renal fibrosis showed that in the ecstasy group, large areas of fibrosis were seen in the kidney tissue, and in the glomerular structure and renal tubules. On the other hand, the degree of fibrosis in the group receiving vitamin E was significantly lower compared with the ecstasy group.

Conclusion

The present study was conducted to evaluate the protective effects of vitamin E on histological structure and fibrosis of kidney and reduction of creatinine and urea.

Severe hyponatremia after MDMA administration is caused by inappropriate secretion of the antidiuretic hormone. In addition to fatal hyperthermia, rhabdomyolysis causes acute renal failure. It has been reported that urine alkalinization could reduce the ability of the kidneys to remove the MDMA.

Substances produced by many metabolic compounds can accumulate inside kidney tubules and lead to oxidative stress. Alpha-methyldopamine and 5-(glutathione-S-yl)

are products of methylation of MDMA that lead to oxidation and production of o-quinone, which is highly toxic to renal proximal tubules. On the other hand, oxidative stress in the kidney can be caused by oxidation of myoglobin in kidney cells.

Vitamin E is a substance with chemoprotective effects, and mice that received this vitamin showed a significant decrease in creatinine and urea levels after administration of malondialdehyde (MDA) and a decrease in kidney fibrosis. Additionally, the treatment restored the normal histological architecture, and our obtained data revealed that vitamin E protects against the MDMA-induced kidney injury probably through the reduction of BCL2 expression.

It has already been shown that the use of vitamin E can significantly moderate cell infiltration rate coincided with faint edema. The reduction of fibrosis and collagen deposition has also been confirmed.

The results of the present study showed that serum creatinine and urea increased significantly in the ecstasy group, while in the group receiving ecstasy along with vitamin E, this level was lower. In addition to its role in kidney protection against lipid peroxidation, vitamin E can lead to the regeneration of many free radicals in a non-enzymatic manner.

In conclusion, ecstasy consumption can lead to glomerular infiltration, Bowman capsule injury, and renal fibrosis. In contrast, vitamin E treatment after taking ecstasy can significantly inhibit the progression of injury.

Ethical Considerations

Compliance with ethical guidelines

Animals were housed in polypropylene cages bedded with a standard animal pellet diet and were maintained under conventional and management conditions. The ethical code of this study is IR.UMSU.REC.1397.276 which is issued by Urmia University, West Azerbaijan, Iran. These experiments were conducted according to established animal welfare guidelines.

Funding

This study was supported by Urmia University of Medical Sciences.

Authors contributions

Neda Abedpour; Masoumeh Zirak Javanmard and Amin Abdollahzadeh Fard: Conceived and designed the experiments; Analyzed and interpreted the data; Wrote the paper. Pourya Rahimi; Performed the experiments.

Conflicts of interest

The authors declare no conflict of interest.

Acknowledgements

Authors give thanks to the Urmia University of Medical Sciences.

مقاله پژوهشی

مصرف ویتامین E موجب کاهش آسیب کلیوی ناشی از اکستازی در موش سوری می شود

ندا عابدپور^۱، امین عبدالله زاده فرد^۲، پوریا رحیمی^۳، *معصومه زیرک جوانمرد^۴

۱. استادیار، گروه علوم تشریح، دانشکده پزشکی، دانشگاه علوم پزشکی ارومیه، ارومیه، ایران.
۲. استادیار، مرکز تحقیقات نفرولوژی و پیوند کلیه، پژوهشکده علوم بالین، دانشگاه علوم پزشکی ارومیه، ارومیه، ایران.
۳. دانشجوی پزشکی، دانشکده پزشکی، دانشگاه علوم پزشکی ارومیه، ارومیه، ایران.
۴. دانشیار، گروه علوم تشریح، دانشکده پزشکی، دانشگاه علوم پزشکی ارومیه، ارومیه، ایران.

Use your device to scan
and read the article online

Citation Abedpour N, Abdollahzadeh Fard A, Rahimi P, Zirak javanmard M. [Vitamin E Reduces Kidney Damage Caused by Ecstasy in Mice (Persian)]. *Jundishapur Journal of Medical Sciences*. 2023; 22(3):290-301. 10.22118/jsmj.2023.384159.3043

doi <https://doi.org/10.22118/jsmj.2023.384159.3043>

چکیده



زمینه و هدف اکستازی یکی از معروف ترین مشتقات ترکیب آمتامین است. در مطالعه حاضر اثرات ویتامین E در جلوگیری از آسیب های ناشی از مصرف اکستازی بر بافت کلیه در موش سوری بررسی شده است.

روش بررسی ۲۸ سر موش سوری آلبینو نر بالغ به ۴ گروه تقسیم شدند. گروه کنترل، گروه اکستازی (اکستازی ۱۰ mg/kg به صورت داخل صفاقی)، گروه اکستازی همراه با ویتامین E (۱۵۰ mg/kg E از طریق گاواژ)، گروه حلال ویتامین E (روغن زیتون) به مدت پنج هفته دریافت نمودند. بافت کلیه پس از رنگ آمیزی H&E و تری کروم ماسون از نظر بافت شناسی و شدت فیبروز بررسی شد. مقادیر اوره و کراتینین سرم نیز اندازه گیری شد.

یافته ها تغییرات بافتی نشان دهنده التهاب و بهیم ریختگی بافت کلیه در گروه اکستازی بود. بررسی فیبروز کلیوی نشان داد که در گروه اکستازی نواحی فیبروز وسیعی در بافت کلیه اعم از ساختار گلومرولی و لوله های کلیوی دیده می شود. در مقابل میانگین درجه فیبروز در گروه دریافت کننده ویتامین E به طور معنی داری پایین تر از گروه اکستازی بود. همچنین مصرف اکستازی منجر به افزایش معنی دار مقدار کراتینین و اوره سرم در مقایسه با گروه کنترل شد. اما ویتامین E این شرایط را بهبود بخشید.

نتیجه گیری مصرف اکستازی می تواند منجر به انفیلتراسیون گلومرولی و آسیب کپسول بومن و فیبروز کلیوی گردد. در مقابل استفاده از درمان ویتامین E پس از مصرف اکستازی می توان به طور قابل ملاحظه ای از پیشرفت آسیب جلوگیری کند.

کلیدواژه ها اکستازی، کلیه، ویتامین E، موش سوری

تاریخ دریافت: ۱۲ بهمن ۱۴۰۱

تاریخ پذیرش: ۲۰ شهریور ۱۴۰۲

تاریخ انتشار: ۳۰ شهریور ۱۴۰۲

نویسنده مسئول:

معصومه زیرک جوانمرد

نشانی: گروه علوم تشریح، دانشکده پزشکی، دانشگاه علوم پزشکی ارومیه، ارومیه، ایران.

تلفن: ۳۲۷۸۰۸۰۳ (۹۸۴۴+)

رایانامه: zirakjavanmard.m@umsu.ac.ir

مقدمه

فیلتراسیون، تجمع و متابولیسم مواد سمی از جمله ارگانهای هدف برای اکستازی محسوب می شود [۹]. جدیدترین تحقیق منتشر شده مربوط به استفاده از عصاره گیاه بوزیدان بعنوان آنتی اکسیدان در کاهش هایپرترمی ناشی از مصرف اکستازی است و در تحقیق حاضر اثرات محافظتی ویتامین E در کاهش اثرات توکسیک اکستازی در کلیه موش های نر با استفاده از ویتامین E بررسی شده است.

روش بررسی

۲۸ موش در محدوده وزنی ۲۰-۲۵ گرم به صورت تصادفی در چهار گروه ۷ تایی دسته بندی شدند: ۱- گروه کنترل (تزریق داخل صفاقی نرمال سالین)، ۲- گروه تجربی اول: اکستازی (تهیه شده از گروه بیوتکنولوژی دانشگاه علوم پزشکی ایران) با دوز ۱۰ mg/kg، ۳- گروه تجربی دوم علاوه بر تزریق اکستازی با دوز (۱۰ mg/kg) به همراه ویتامین E با دوز ۱۵۰ mg/kg از طریق گاواژ و مجموعاً ۰/۱ سی سی برای هر موش. ۴- گروه تجربی سوم حلال ویتامین E به صورت روزانه به میزان ۰/۱ سی سی برای هر موش گاواژ شد. مدت زمان تجویز دارو به صورت سه روز متوالی آخر هفته در طول پنج هفته انتخاب شد.

جمع آوری نمونه

دوره درمان به مدت ۵ هفته بوده و موش ها در سه روز آخر هر هفته ۱۰ mg/kg اکستازی بصورت داخل صفاقی [۱۰] و ۱۵۰ mg/kg ویتامین E حل شده در روغن زیتون [۸] را از طریق گاواژ دریافت کردند. پس از طی دوره درمان، تحت بیهوشی برشی در ناحیه طرفی گردن زده و به این ترتیب از شریان کاروتید خونگیری شد. سپس حیوان کشته شده و کلیه آن ها خارج شد.

مطالعه بافت شناسی

بافت کلیه پس از خارج شدن از بدن موش های سوری و جداسازی چربی های اضافی در فرمالین ۱۰٪ فیکس شده و مطابق روش معمول بافتی پاساژ داده و از بلوک های پارافینی، مقاطع فرونتال با ضخامت ۵-۷ میکرون تهیه شده به روش همانوکسیلین - اتوزین و تری کروم ماسون رنگ آمیزی شده و تغییرات پاتولوژیکی بافت با میکروسکوپ نوری مورد بررسی قرار گرفت.

رنگ آمیزی تری کروم جهت رویت فیروز احتمالی بافت کلیه استفاده شد و مطابق با شدت فیروز از صفر تا سه درجه بندی گردید: ۰ = بدون فیروز، ۱ = فیروز متوسط، ۲ = فیروز شدید و ۳ = فیروز بسیار شدید [۱۱]. سپس برای عکس برداری از لام های رنگ آمیزی شده با روش H&E از میکروسکوپ Jenus (ساخت کشور China) و با دوربین دیجیتال

اکستازی با نام علمی (MDMA methylenedioxy metha) (amphetamine) یکی از معروف ترین مشتقات ترکیب آمفتامین است که با نام های اکس و قرص شادی نیز شناخته می شود. به طور کلی اکستازی دارای اثرات مطلوب زودگذر و عوارض طولانی مدت می باشد. اثرات مطلوب توسط اکثر مصرف کنندگان با دوز کم بوجود می آید اما اثرات حاد و مزمن فیزیکی و روانی در طولانی مدت اتفاق می افتد [۱]. اکستازی بر قلب و عروق، کبد، اعصاب، تناسلی و کلیه اثرات سمی گذاشته و باعث آسیب به این بافت ها می شود. اثر تخریبی و آسیب زایی آن بر کلیه عمدتاً ناشی از هیپوناترمی (احتباس آب و کاهش سدیم) و هایپرترمی است. در کلیه از طریق تاثیر بر متابولیسم الکترولیت ها و مایعات بدن و افزایش درجه حرارت بدن باعث آسیب حاد کلیوی میشود [۲]. بعد از مصرف اکستازی کاهش سدیم پلاسما مشهودترین تغییر محسوب میشود. بطوریکه در همان دریافت اول، سدیم به سطوح پلاسمایی ۱۰۱ تا ۱۳۰ میلی اکی والان در لیتر کاهش می یابد. از نظر مکانیسم پاتولوژیک ترشح نامناسب وازوپرسین (AVP) باعث بروز این حالت می شود [۳]. آسیب حاد کلیوی ناشی از مصرف اکستازی میتواند به خاطر رابدومیولیز و آزاد شدن ناگهانی کلسیم نیز اتفاق بیافتد. به طوری که سطح کراتین فسفوکیناز میتواند به ۱۰۰ هزار واحد در لیتر افزایش یابد [۴]. کاهش حجم مایعات منجر به افزایش اثرات نِفروتوکسیک رابدومیولیز شده و میوگلوبین اوری، هایپروآرسمی، هایپر کلسیمی و هایپرفسفاتی از جمله آسیب هایی هستند که متعاقباً مشاهده میشوند. هایپروآرسمی حاد و طولانی مدت بخصوص باعث انقباض عروق کلیوی، نقص عملکرد اندوتلیومی، پاسخ های التهابی، استرس اکسیداتیو و نقص در خود تنظیمی کلیه ها می شود [۵].

ویتامین E یک اصطلاح کلی برای گروهی از توکوفرول ها و توکوترینول ها است که مقداری از فعالیت ویتامین را دارا هستند. ویتامین E از طریق سیستم لنفوی جذب و به سیستم گردش خون سیستمیک همراه با شیلومیکرون ها منتقل می شود. بعد از جذب به طور عمده در کبد ذخیره شده و به خاطر خواص محلول در چربی اش در اندامک های ذخیره کننده چربی و غشای پلاسمایی قرار می گیرد [۶]. ویتامین E به عنوان یک آنتی اکسیدان نقش مهمی در مهار رادیکال های آزاد اکسیژن، ثبات غشای سلولی و حفظ تمامیت آن دارد [۷]. کمبود ویتامین E باعث بروز بی نظمی در سیستم های عصبی، اسکلتی، گردش خون، عضلانی، ایمنی، اداری و تولید مثلی می شود. در سیستم اداری، ویتامین E از اثرات مضر رادیکال های اکسیژن فعال روی بافت کلیه جلوگیری کرده و استرس اکسیداتیو را کاهش می دهد [۸]. مصرف داروهای روانگردان بعنوان مشکل جهانی بویژه در میان جوانان مطرح است و کلیه به واسطه نقش

جندی شاپور

Euromex استفاده شد.

مارکر های آسیب کلیوی

بعد از خونگیری، سرم بوسیله سانتریفیوژ با سرعت ۳۰۰۰ دور در دقیقه و به مدت ۵ دقیقه جداسازی شده و فاکتورهای بیوشیمیایی کراتینین و اوره به عنوان بیومارکرهای اختلالات کلیوی مورد ارزیابی قرار گرفتند. روش اندازه گیری طبق دستور کیت پارس آزمون- تهران انجام و مقدار و فعالیت آن‌ها برحسب IU/L گزارش شد.

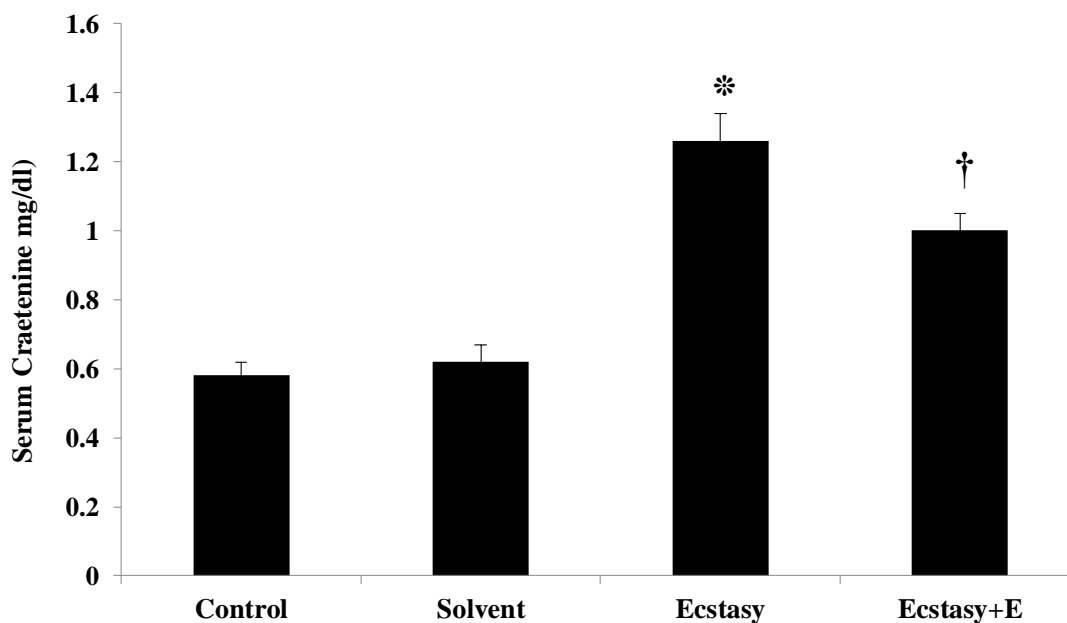
یافته ها

تاثیر مصرف ویتامین E بر مقادیر کراتینین و اوره سرم: در این مطالعه به منظور بررسی عملکرد کلیه ها، مقادیر کراتینین و اوره سرم در گروه های مورد مطالعه اندازه گیری شد. چنانکه در نمودار ۱ مشاهده می شود، مصرف اکستازی به مقدار ۱۰ mg/kg (۳ روز متوالی در آخر هفته به مدت ۵ هفته) منجر به افزایش معنی دار مقدار کراتینین سرم در مقایسه با گروه کنترل سالم شده است (به ترتیب 0.108 ± 0.026 در مقابل 0.058 ± 0.004 ; $p < 0.05$). مصرف ویتامین E به مقدار ۱۵۰ mg/kg (۳ روز متوالی در آخر هفته به مدت ۵ هفته) به همراه اکستازی منجر به کاهش معنی داری در سطح کراتینین سرم در مقایسه با گروه دریافت کننده اکستازی به تنهایی شده است (به ترتیب 0.105 ± 0.01 در مقابل 0.108 ± 0.026 ; $p < 0.05$). مصرف حلال ویتامین E منجر به افزایش مختصری در کراتینین سرم به نسبت

گروه کنترل شده که این افزایش از نظر آماری معنی دار نمی باشد ($p = 0.07$). بر اساس نتایج به دست آمده مصرف اکستازی منجر به افزایش معنی داری در مقادیر اوره سرم در مقایسه با گروه کنترل سالم شده است (به ترتیب 1.014 ± 0.4475 در مقابل 1.85 ± 0.3032 ; $p < 0.05$). به دنبال مصرف ویتامین E افزایش مقادیر اوره سرم ناشی از مصرف اکستازی کاهش معنی داری را نشان داد (به ترتیب 0.82 ± 0.3385 در مقابل 1.014 ± 0.4475 ; $p < 0.05$). بدین ترتیب نتایج این مطالعه نشان می دهد که مصرف اکستازی منجر به کاهش عملکرد کلیوی شده و نیز مصرف ویتامین E به طور قابل توجهی می تواند از اثرات اختلال اکستازی در عملکرد کلیوی بکاهد (نمودار ۲).

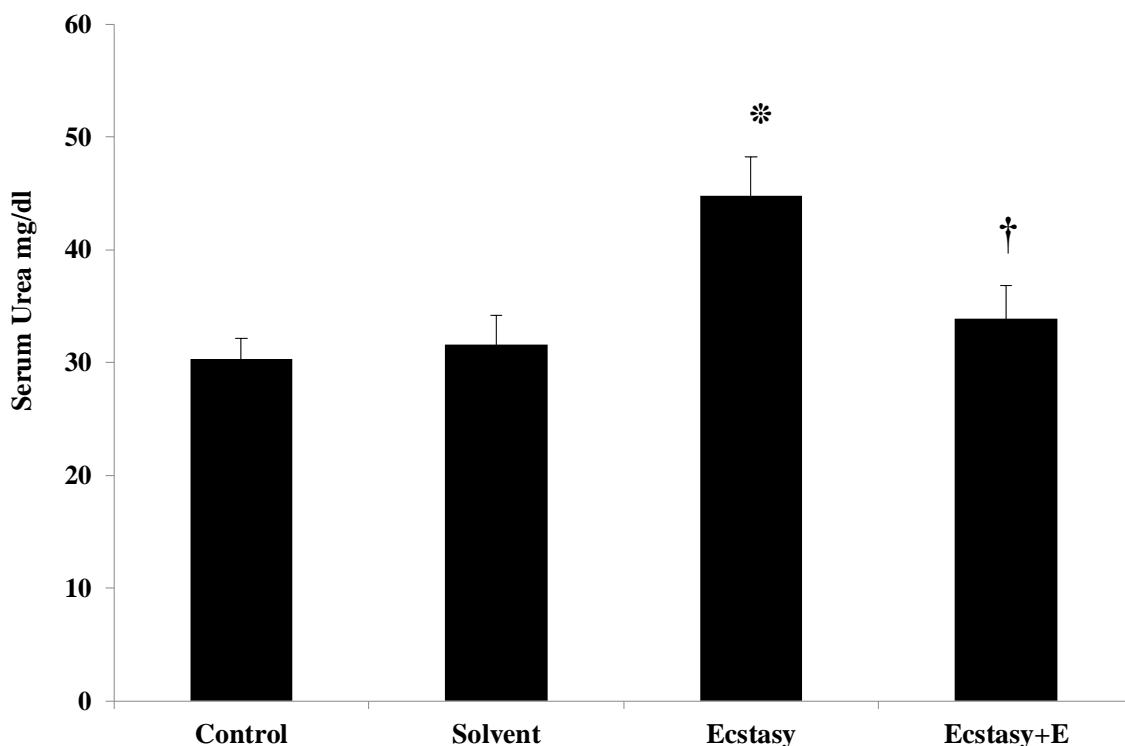
تاثیر ویتامین E بر تغییرات بافت کلیه ناشی از مصرف اکستازی

بررسی های میکروسکوپی با رنگ آمیزی H&E در گروه های مورد مطالعه نشان داد، در گروه دریافت کننده اکستازی اندازه ظاهری گلوبولها متفاوت بوده و یا به حالت سگمنتد (Segmented) درآمدند. هجوم سلولهای التهابی به صورت Infiltration در بافت کلیه، تغییر در فضای کپسول بومن بصورت اتساع فضا و نیز احتقان عروق خونی مشاهده شد. در گروه درمان با ویتامین E، گلوبولها حالت کروی پیدا کرده، فضای کپسول بومن به حالت نرمال برگشته و التهاب بافتی و احتقان عروق خونی که در گروه اکستازی مشاهده شد نیز کاهش یافته است (شکل ۱).



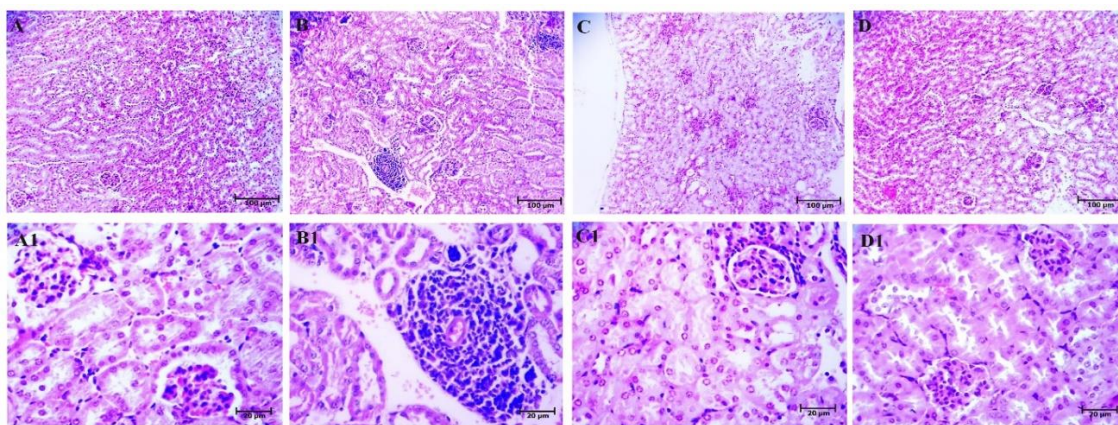
نمودار ۱. مقادیر کراتینین سرم در گروه های مورد مطالعه

(علامت * نشان دهنده معنی دار در مقایسه با گروه کنترل سالم و علامت † نشان دهنده تفاوت معنی دار در مقایسه با گروه اکستازی می باشد؛ $p < 0.05$).



نمودار ۲. مقادیر اوره ی سرم در گروههای مورد مطالعه

(علامت * نشان دهنده معنی دار در مقایسه با گروه کنترل سالم و علامت † نشان دهنده تفاوت معنی دار در مقایسه با گروه اکستازی می باشد؛ $p < 0.05$)



شکل ۱. فتومیکروگراف از کلیه موش سوری نر بالغ جهت بررسی بافت شناسی، (A) گروه کنترل، (B) گروه اکستازی تهاجم سلولهای التهابی، (C) گروه اکستازی همراه با ویتامین E نشاندهنده کاهش چشمگیر سلولهای التهابی است، (D) گروه حلال ویتامین E، رنگ آمیزی هماتوکسیلین اتوزین با بزرگنمایی 10X، ردیف پایین ساختار میکروسکوپی گلومرولها نشان داده شده (A1) گروه کنترل: گلومرولها حالت کروی داشته و فضای کپسول بومن طبیعی است، (B1) گروه اکستازی: گلومرولها سگمنت شده، فضای کپسول بومن افزایش یافته و سلولهای التهابی اطراف گلومرول تجمع یافتند، (C1) گروه اکستازی همراه با ویتامین E بحالت نرمال نزدیک شده، (D1) گروه حلال ویتامین E، رنگ آمیزی هماتوکسیلین اتوزین با بزرگنمایی 40X.

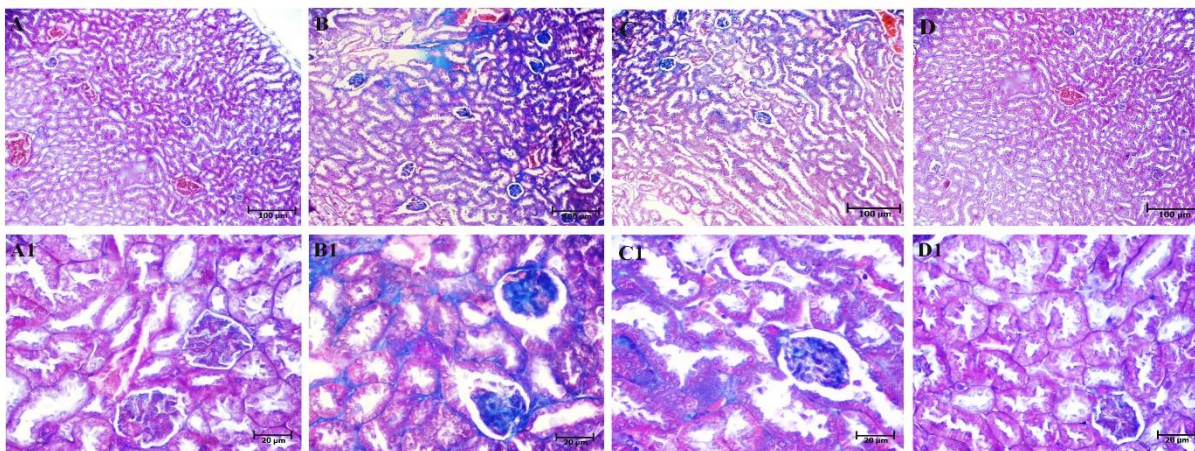
گروه های مورد مطالعه نشان داد که در گروه اکستازی نواحی فیبروز وسیعی به صورت رنگ آبی در بافت کلیه اعم از ساختار گلومرولی و

تاثیر ویتامین E بر فیبروز کلیوی ناشی از مصرف اکستازی
بررسی لام های رنگ آمیزی شده با تری کروم ماسون بافت کلیه در

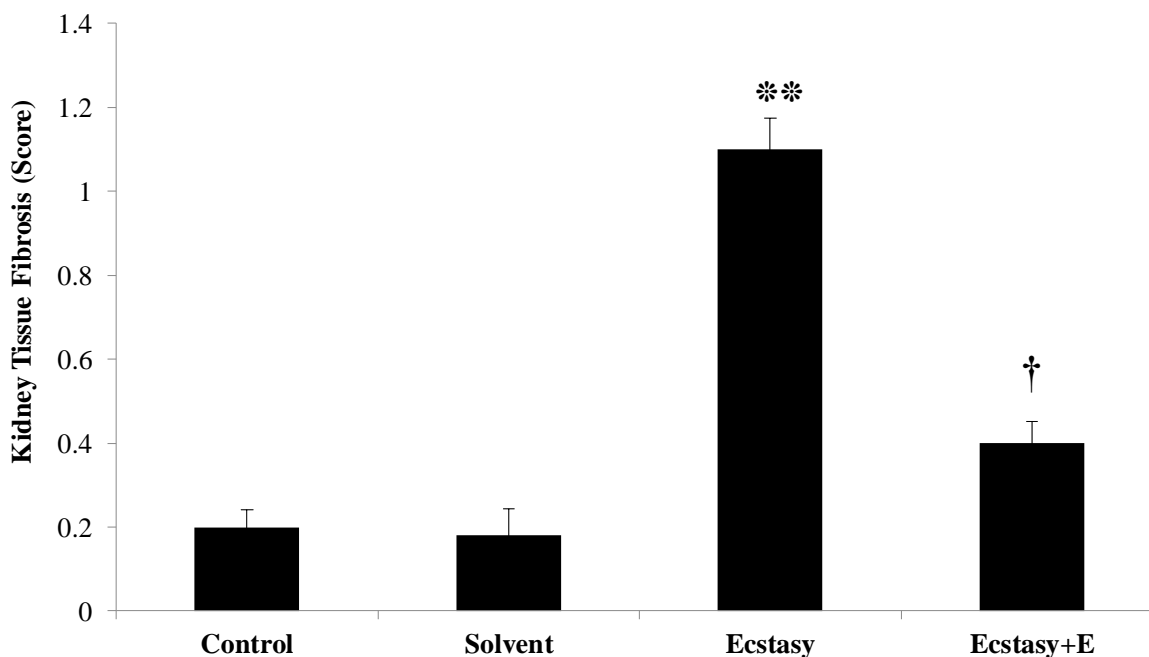
جندی شاپور

و با $P = 0/002$ اختلاف معنی دار با یکدیگر نشان دادند. در گروه درمانی ویتامین E این میانگین به $0/516 \pm 0/4$ رسید که با $P = 0/017$ اختلاف معنی دار با گروه اکستازی داشتند. اختلاف معنی داری بین گروههای کنترل و ویتامین E ($P = 0/0827$) وجود نداشت. مقایسه درجه فیروز بافت کلیه در گروه های مورد مطالعه در نمودار ۳ نشان داده شده است.

لوله های کلیوی دیده می شود. تعداد سه لام از هر گروه مورد مطالعه بررسی شد و در هر لام ۱۰ فیلد با بزرگنمایی ۴۰ از نظر وجود فیروز بررسی شد (شکل ۲). میانگین درجات آسیب فیروتیک در هر گروه محاسبه شد که در نمودار شماره ۳ نشان داده شده است. میانگین فیروز گروه کنترل $0/421 \pm 0/2$ بود که در گروه اکستازی $0/737 \pm 1/1$ رسید



شکل ۲. فتومیکروگراف از کلیه موش سوری نر بالغ جهت بررسی فیروز، (A) گروه کنترل، (B) فیروز بافت کلیه بصورت رنگ آبی، (C) گروه اکستازی همراه با ویتامین E نشاندهنده کاهش فیروز بافتی است، (D) گروه حلال ویتامین E، رنگ آمیزی هماتوکسیلین ائوزین با بزرگنمایی 10X. ردیف پایین بروز فیروز در گلولهها نشان داده شده (A1) گروه کنترل (B1) گروه اکستازی؛ در گلولهها و لوله های اطراف، فیروز بصورت رنگ آبی قابل شناسایی است، (C1) گروه اکستازی همراه با ویتامین E کاهش فیروز بافتی مشهود است، (D1) گروه حلال ویتامین E، رنگ آمیزی تری کروم ماسون با بزرگنمایی 40X.



نمودار ۳. درجه فیروز بافت کلیه در گروههای مورد مطالعه (علامت ** نشان دهنده معنی داری با $p < 0.01$ در مقایسه با گروه کنترل سالم و علامت † نشان دهنده معنی داری گروه دریافت کننده ویتامین E با گروه اکستازی می باشد)

بحث

کلیوی گردد [۱۶]. هیپرترمی ناشی از مصرف اکستازی در اثر برهم کنش بین محور هیپوتالاموس-هیپوفیز-تیروئید و سیستم عصبی سمپاتیک می باشد [۱۷]. واکنش اصلی در این فرآیند ناشی از اثر سروتونین بر روی مناطق تنظیم کننده دما در ناحیه هیپوتاموس/پره اپتیک قدامی و مرکز سمپاتیک می باشد که طی آن منجر به آزاد سازی مقادیر زیادی کاتکول آمین می گردد [۱۸]. این واکنش منجر به سرکوب متابولیسم میتوکندریایی شده و باعث اسیدوز بافتی و آسیب سلولی به واسطه دهیدراتاسیون می گردد [۱۹].

علاوه بر این، نتایج مطالعه حاضر نشان داد که در گروه دریافت کننده اکستازی میزان کراتینین و اوره سرم به طور معنی داری افزایش یافته، در حالی که در گروه دریافت کننده اکستازی به همراه ویتامین E، این میزان پایین تر بود. ویتامین E علاوه بر نقشی که در محافظت کلیه نسبت به پراکسیداسیون لیپیدها دارد، می تواند منجر به احیا بسیاری از رادیکال های آزاد نیز به صورت غیر آنزیمی گردد. مشاهده شده است که در حیوانات آزمایشگاهی با کمبود ویتامین E، غلظت پراکسیدها افزایش یافته و کلیه نسبت به استرس های اکسیداتیو مستعد تر می گردد. گزارش شده است که استفاده از ویتامین E می تواند به طور قابل ملاحظه ای در موش های صحرایی از طریق کاهش بیان BCL2 آسیب کلیوی را تعدیل کرده است [۲۰]. همسو با یافته های فوق، در مطالعه ما نیز مشاهده شد که گروه دریافت کننده درمان ویتامین E، به طور معنی داری مقادیر اوره و کراتینین پایین تری داشته و همچنین استفاده از ویتامین E در نمونه های تحت دریافت اکستازی، منجر به بهبود آسیب های هیستوپاتولوژیکی و کاهش نکرور کلیه ناشی از مصرف اکستازی شده بود.

نتیجه گیری

مصرف اکستازی می تواند منجر به انفیلتراسیون گلوامرولی و آسیب کپسول بومن و فیروز کلیوی گردد. در مقابل استفاده از درمان ویتامین E پس از مصرف اکستازی می توان به طور قابل ملاحظه ای از پیشرفت آسیب جلوگیری کند.

ملاحظات اخلاقی

پیروی از اصول اخلاق پژوهش

این مطالعه به روش تجربی، بر روی ۲۸ سر موش انجام شد. آب و غذا به اندازه کافی در اختیار آنها قرار گرفت و در وضعیت استاندارد نگهداری شدند. برای انجام آزمایشها، موشهای مذکور با کتامین و زایلازین بیهوش و آسان کشی شدند. کد اخلاق صادر شده توسط دانشگاه علوم پزشکی ارومیه:

(IR.UMSU.REC. 1397.276)

در مطالعه حاضر بررسی های هیستولوژیک نشان داد بافت کلیه موش های دریافت کننده اکستازی گلوامرول های سگمانته شده، هجوم سلولهای التهابی به صورت Infiltration در بافت کلیه، تغییر در فضای کپسول بومن بصورت اتساع فضا و احتقان عروق خونی مشاهده شد. در مقابل در گروه دریافت کننده ویتامین E به همراه اکستازی گلوامرولها حالت کروی پیدا کرده، به فضای کپسول بومن حالت نرمال داده و التهاب بافتی کاملا از بین رفته بود. احتقان عروق خونی نیز کاهش چشمگیری داشت. در بررسی انجام شده در خصوص فیروز کلیوی ناشی از مصرف اکستازی مشاهده شد که در گروه اکستازی نواحی فیروز وسیعی به صورت رنگ آبی (رسوب کلاژن) در بافت کلیه اعم از ساختار گلوامرولی و لوله های کلیوی دیده می شود. در مقابل میانگین درجه فیروز در گروه دریافت کننده ویتامین E به طور معنی داری پایین تر از گروه اکستازی به تنهایی بوده است.

مطالعات اخیر نشان داده اند که آسیب توبولار پروگزیمال گذرا در انسان می تواند به واسطه MDMA ایجاد شود که نتایج مطالعه ما نیز هم از نظر فیروز بافتی همسو با مطالعات اخیر می باشد [۱۲]. مواد تولید شده به واسطه بسیاری ترکیبات متابولیک می توانند در داخل توبول های کلیه تجمع یافته و منجر به استرس اکسیداتیو گردند. تاثیرات مخرب پرو-اکسیداتیو برخی از متابولیت های MDMA بدین شرح در مطالعات گزارش شده است: alpha-methyldopamine و 5-(glutathione-S-yl)-alpha-methyldopamine (نوعی پس ماده حاصل از متیلاسیون MDMA توسط سیتوکروم P450) منجر به اکسیداسیون و تولید o-quinone می گردند که این ماده به شدت برای توبول های پروگزیمال کلیوی سمی می باشد [۱۳].

از طریق تولید رادیکال های آزاد توسط MDMA, semi-quinone منجر به شروع تولید رادیکال های آزاد اکسیژن (ROS) و پروسه استرس اکسیداتیو در کلیه می شود که در مطالعه ما نیز در نمونه های دریافت کننده اکستازی، هجوم سلولهای التهابی به صورت Infiltration در بافت کلیه، تغییر در فضای کپسول بومن بصورت اتساع فضا و احتقان عروق خونی مشاهده شد. علاوه بر آن، مطالعات نشان داده اند که alpha-methyldopamine می تواند منجر به مرگ سلولی در سلول های کلیه در انسان و موش گردد و همچنین اتصال alpha-methyldopamine با گلوکاتینون می تواند منجر به ایجاد نفروتوکسین گردد [۱۴].

استرس اکسیداتیو در کلیه می تواند ناشی از اکسیداسیون میوگلوبین در سلول های کلیوی باشد [۱۵]. در مطالعات اخیر مشاهده شده است که سوء مصرف MDMA منجر به رسوب میوگلوبین در کلیه و نارسایی حاد

حامی مالی

این مطالعه با حمایت دانشگاه علوم پزشکی ارومیه انجام شد.

مشارکت نویسندگان

ندا عابدیپور و معصومه زیرک جوانمرد و امین عبدالله زاده فرد: ایده و طراحی آزمایش ها، تجزیه و تحلیل و تفسیر داده ها و نوشتن مقاله و ویرایش آن، نگین ستاره: انجام آزمایش.

تعارض منافع

تعارض منافع وجود ندارد.

تشکر و قدردانی

این مطالعه توسط دانشگاه علوم پزشکی ارومیه حمایت شده است. (شماره مصوب پایان نامه: ۹۵۳۶، کد اخلاق در پژوهش: IR.UMSU.REC.1397.276). در ضمن تمام پیشنهادات و دستورات کمیته محترم اخلاق در پژوهش دانشگاه علوم پزشکی ارومیه لحاظ شد.

References

- [1] Capela JP, Carvalho FD. A review on the mitochondrial toxicity of "ecstasy"(3, 4-methylenedioxymethamphetamine, MDMA). *Current Research in Toxicology*. 2022 Jan 1;3:100075. [[10.1016/j.crtox.2022.100075](https://doi.org/10.1016/j.crtox.2022.100075)] [PMID]
- [2] Smyth B, Haber A, Hennessy A. *Kidney Disease and Electrolyte Disorders in the Context of Drug Use. Textbook of Addiction Treatment: International Perspectives*. 2021:1113-32. [Link]
- [3] Ramos L, Hicks C, Caminer A, Couto K, Narlawar R, Kassiou M, McGregor IS. MDMA ('Ecstasy'), oxytocin and vasopressin modulate social preference in rats: A role for handling and oxytocin receptors. *Pharmacology Biochemistry and Behavior*. 2016 Nov 1;150:115-23. [[10.1016/j.pbb.2016.10.002](https://doi.org/10.1016/j.pbb.2016.10.002)] [PMID]
- [4] Hall AP, Henry JA. Acute toxic effects of 'Ecstasy' (MDMA) and related compounds: overview of pathophysiology and clinical management. *BJA: British Journal of Anaesthesia*. 2006 Jun 1;96(6):678-85. [[10.1093/bja/ael078](https://doi.org/10.1093/bja/ael078)] [PMID]
- [5] Srivastava A, Palsson R, Leaf DE, Higuera A, Chen ME, Palacios P, Baron RM, Sabbiseti V, Hoofnagle AN, Vaingankar SM, Palevsky PM. Uric acid and acute kidney injury in the critically ill. *Kidney medicine*. 2019 Jan 1;1(1):21-30. [[10.1016/j.xkme.2019.01.003](https://doi.org/10.1016/j.xkme.2019.01.003)] [PMID]
- [6] Hassan M, Abd-Elwahab W, Megahed R, Mohammed A. An evaluation of hepatotoxicity, nephrotoxicity, and genotoxicity induced by acute toxicity of hexavalent chromium and comparison of the possible protective role of selenium and vitamin E on these effects. *Ain Shams Journal of Forensic Medicine and Clinical Toxicology*. 2019 Jul 1;33(2):48-58. [[10.21608/ajfm.2019.36574](https://doi.org/10.21608/ajfm.2019.36574)]
- [7] Rengaraj D, Hong YH. Effects of dietary vitamin E on fertility functions in poultry species. *International journal of molecular sciences*. 2015 Apr 30;16(5):9910-21. [[10.3390/ijms16059910](https://doi.org/10.3390/ijms16059910)] [PMID]
- [8] Abdel-Daim MM, Abdeen A. Protective effects of rosuvastatin and vitamin E against fipronil-mediated oxidative damage and apoptosis in rat liver and kidney. *Food and chemical toxicology*. 2018 Apr 1;114:69-77. [[10.1016/j.fct.2018.01.055](https://doi.org/10.1016/j.fct.2018.01.055)] [PMID]
- [9] Costa G, Serra M, Maccioni R, Casu MA, Kasture SB, Acquas E, Morelli M. *Withania somnifera* influences MDMA-induced hyperthermic, cognitive, neurotoxic and neuroinflammatory effects in mice. *Biomedicine & Pharmacotherapy*. 2023 May 1;161:114475. [[10.1016/j.biopha.2023.114475](https://doi.org/10.1016/j.biopha.2023.114475)] [PMID]
- [10] Karami M, Nokabadi FK, Ebrahimzadeh MA, Naghshvar F. Nephroprotective effects of Feijoa Sellowiana leaves extract on renal injury induced by acute dose of ecstasy (MDMA) in mice. *Iranian journal of basic medical sciences*. 2014 Jan;17(1):69. [Link] [PMID]
- [11] Xiao Z, Zhang J, Peng X, Dong Y, Jia L, Li H, Du J. The Notch γ -secretase inhibitor ameliorates kidney fibrosis via inhibition of TGF- β /Smad2/3 signaling pathway activation. *The international journal of biochemistry & cell biology*. 2014 Oct 1;55:65-71. [[10.1016/j.biocel.2014.08.009](https://doi.org/10.1016/j.biocel.2014.08.009)] [PMID]
- [12] Costa G and Golembiowska K. Costa G, Golembiowska K. Neurotoxicity of MDMA: Main effects and mechanisms. *Experimental Neurology*. 2022 Jan 1;347:113894. [[10.1016/j.expneurol.2021.113894](https://doi.org/10.1016/j.expneurol.2021.113894)] [PMID]
- [13] Vizeli P, Schmid Y, Prestin K, Zu Schwabedissen HE, Liechti ME. Pharmacogenetics of ecstasy: CYP1A2, CYP2C19, and CYP2B6 polymorphisms moderate pharmacokinetics of MDMA in healthy subjects. *European Neuropsychopharmacology*. 2017 Mar 1;27(3):232-8. [[10.1016/j.euroneuro.2017.01.008](https://doi.org/10.1016/j.euroneuro.2017.01.008)] [PMID]
- [14] Bora F, Yilmaz F, Bora T. Ecstasy (MDMA) and its effects on kidneys and their treatment: a review. *Iranian Journal of Basic Medical Sciences*. 2016 Nov;19(11):1151. [Link] [PMID]
- [15] Samuel HU, Balasubramanian T, Thirumavalavan S, Vasudevan C, Kumar RS, Murugesan V, Abraham A. Rhabdomyolysis with myoglobin-induced acute kidney injury: A case series of four cases. *Indian Journal of Pathology and Microbiology*. 2021 Apr 1;64(2):382-4. [[10.4103/IJPM.IJPM_89_20](https://doi.org/10.4103/IJPM.IJPM_89_20)] [PMID]
- [16] Petejova N, Martinek A. Acute kidney injury due to rhabdomyolysis and renal replacement therapy: a critical review. *Critical Care*. 2014 Jun;18(3):1-8. [[10.1186/cc13897](https://doi.org/10.1186/cc13897)] [PMID]
- [17] Van de Blaak FL, Dumont GJ. Serotonin transporter availability, neurocognitive function and their correlation in abstinent 3, 4-methylenedioxymethamphetamine users. *Human Psychopharmacology: Clinical and Experimental*. 2022 Jan;37(1):e2811. [[10.1002/hup.2811](https://doi.org/10.1002/hup.2811)] [PMID]
- [18] Aburahma A, Rana S, Larsen R, Ward CS, Sprague JE. Influence of adrenalectomy on the gut microbiome and MDMA-induced hyperthermia. *European Journal of Pharmacology*. 2023 Apr 15;945:175643. [[10.1016/j.ejphar.2023.175643](https://doi.org/10.1016/j.ejphar.2023.175643)] [PMID]
- [19] Taghizadeh G, Mehdizadeh H, Pourahmad J, Foroumadi A, Hassani S, Halvaei Khankahdani Z, Noruzi M, Behmadi H, Lavasani H, Rouini MR, Sharifzadeh M. Bucladesine attenuates spatial learning and hippocampal mitochondrial impairments induced by 3, 4-methylenedioxymethamphetamine (MDMA). *Neurotoxicity Research*. 2020 Jun;38:38-49. [[10.1007/s12640-020-00183-3](https://doi.org/10.1007/s12640-020-00183-3)] [PMID]
- [20] Abo-Elmaaty AM, Behairy A, El-Naseery NI, Abdel-Daim MM. The protective efficacy of vitamin E and cod liver oil against cisplatin-induced acute kidney injury in rats. *Environmental Science and Pollution Research*. 2020 Dec;27:44412-26. [[10.1007/s11356-020-10351-9](https://doi.org/10.1007/s11356-020-10351-9)] [PMID]