

## Case Report



## Epididymitis in Snakebite: A Rare Case Report in a 16-year-old Patient

Seyed Mostafa Mirakbari<sup>1</sup> , \*Abbas Allami<sup>2</sup>

1. Forensic Medicine and Poisoning Specialist, Assistant Professor, Department of Internal Medicine, Bou Ali Sina Hospital, Faculty of Medicine, Qazvin University of Medical Sciences, Qzvin, Iran.
2. Infectious Diseases Specialist, Department of Infectious Diseases, Bou Ali Sina Hospital, Faculty of Medicine, Qazvin University of Medical Sciences, Qazvin, Iran.

Use your device to scan  
and read the article online**Citation** Mirakbari S M, Allami A. [Epididymitis in Snakebite: A Rare Case Report in a 16-year-old Patient (Persian)]. *Jundishapur Scientific Medical Journal*. 2023; 22(1):125-132. 10.32592/JSMJ.22.1.125 <https://doi.org/10.32592/JSMJ.22.1.125>**ABSTRACT**

Snakebite is considered a major health threat in Iran, mostly caused by pit vipers (Crotalidae species). A bite by a viper snake causes the release of plasma and blood to the tissue around the bite inflammation and tissue damage. The occurrence of epididymitis in the absence of a bite in the scrotal area is an unusual phenomenon. In this case report study, we reported epididymitis in a 16-year-old patient who was bitten by a viper on the right leg. This patient initially experienced local bleeding, reversible coagulopathy (thrombocytopenia and increased prothrombin time and international normalized ratio), leukocytosis, and neutrophilia. Due to the occurrence of a new organic complication, re-administration of five vials of snake antidote polyvalent serum along with corticosteroid, pain reliever, and antihistamine alleviated epididymitis and the patient was discharged consequently with full recovery. In this article, the details of the relevant diagnostic and treatment for this young person are provided.

**Keywords** Antivenins, Epididymitis, Snake bites

Received: 24 Apr 2023

Accepted: 01 Jun 2023

Available Online: 26 Jun 2023

**\* Corresponding Author:****Abbas Allami****Address:** Department of Infectious Diseases, Bou Ali Sina Hospital, Faculty of Medicine, Qazvin University of Medical Sciences, Qazvin, Iran.**Tel:** +982833332931**E-Mail:** [allami9@yahoo.com](mailto:allami9@yahoo.com)

## Extended Abstract

### Introduction

Out of the 83 species of snakes identified in Iran, 27 species are poisonous and 11 are semi-poisonous [1]. According to the published statistics, during the years 2000 to 2007, about 5,000 to 7,000 people were bitten by snakes every year, and the death rate was 7% annually [2]. Therefore, snakebite is considered a major health threat in Iran. Among the poisonous species in Iran, 6 species (one type of cobra and five types of vipers) are relatively abundant and dangerous that Razi Vaccine and Serum Research Institute produces polyvalent snake antidotes based on their venoms [3]. The results of a ten-year statistical review revealed that most cases of snakebites in Iran are caused by pit vipers (Crotalidae species) [4].

Vipers' venom contains a variety of toxic substances, including zinc-dependent metalloproteinases, phospholipase, and proteinase, which are hemotoxic and cytotoxic, so that after entering the body, can cause a series of clinical symptoms, including petechiae, muscle necrosis, and organ failure. In particular, zinc-dependent metalloproteinases play an essential role in causing local and systemic bleeding, swelling, skin necrosis, and coagulopathy in addition to inflammation [5]. Therefore, patients can have one or more findings, including local complications in the form of cellulitis, or organ complications, such as intracerebral hemorrhage, disseminated intravascular coagulation, diffuse alveolar hemorrhage of the lungs, and acute renal failure [6]. Organ complications that occur away from the bite site are mainly caused by coagulopathy problems and are rare. In this report, we introduced a case of snakebite in a young person who was bitten by a snake on the right leg; however, over the following hours, he developed an unusual complication of epididymitis.

### Case Report

The patient was a 16-year-old male adolescent who was transferred to the emergency room of BuAli Sina Hospital 3 hours after a snake bite on his right leg. According to the patient's statements, he was bitten on his leg while gardening in his village around Qazvin, and he was immediately referred to the local clinic and sent directly to this center. At the examination, the patient was conscious and complained of leg pain. Peripheral pulses were palpable and the patient had intact sensation feeling. On examination, the snake fang mark and the swelling of the right leg with extensive bruising were evident. The patient had brought a dead captured snake, which was found to be a viper (*Vipera lebetina obtusa*).

Vital signs were as follows: blood pressure=110/80 mm Hg, heart rate=100 per minute, respiratory rate=16 breaths per minute, temperature=37.2°C, A complete blood count: white blood count=21,400 per microliter, Neutrophil=92%, Lymphocyte=3%, Hemoglobin=16.9 g/dl, Platelet count=40,000 per microliter, Blood biochemical tests:

Prothrombin Time=18.7 seconds, International Normalized Ratio=1.4, Partial Thromboplastin Time=30.5 seconds, Blood Urea Nitrogen=22 mg/dl, Creatinine (Cr)=1 mg/dl, Erythrocyte Sedimentation Rate=17 mm/hr, C-Reactive Protein=2 mg/dl, Urinalysis normal, Wright test=Negative, and an arterial blood gas: PH=7.26, HCO<sub>3</sub><sup>-</sup>=22.4 milliequivalents per liter (mEq/l)

Color Doppler of the arterial and venous vessels of the right lower limb was reported to be normal, demonstrating no thrombosis. The patient was approached according to uniform standard guidelines in Iran [7], including an intravenous infusion of isotonic fluid (normal saline) and an intravenous injection of five vials of a polyvalent antivenom within one hour. Moreover, 10 mg of chlorpheniramine ampoule (H1 antagonist) was injected intravenously to relieve local itching. Twelve hours after admission, the patient developed vague and diffuse pain in the scrotum. In the examination, tissue swelling of the scrotal area and hydrocele in the right hemi scrotum were seen. Ultrasound of the scrotal area revealed a slight increase in the echogenicity and the size of the epididymis on both sides, as well as a slight hydrocele in the right hemi scrotum and the swelling of the soft tissue of the subcutaneous tissue of the scrotum. In addition, an increase in the size of the spermatic cord on both sides was reported along with an increase in the vascularity of the testis on both sides. The total findings were suggestive of bilateral epididymitis.

Due to the occurrence of a new organic complication, five vials of polyvalent snake antivenom were infused intravenously within one hour, and 200 mg of hydrocortisone was injected intravenously to reduce inflammation. To relieve the patient's pain, 500 mg of acetaminophen was prescribed every 6 hours. Over the following days, 4 mg of dexamethasone was prescribed every 12 hours to reduce inflammation. Loratadine tablets 10 mg daily were prescribed to reduce reactions to bites. After about 12 hours, the general condition of the patient improved and the swelling and scrotal pain decreased. Finally, the patient was discharged home following a 6-day stay in the hospital, while the swelling of the legs had improved significantly and the swelling of the scrotum had improved.

### Discussion

Organ complications away from the viper bite site are rare and mainly occur due to coagulative and vascular disorders following the snakebite. These complications have been published in the case reports. Intraoperative bleeding [8], hemothorax [9], spleen rupture [10], central retinal artery occlusion [11], and intracerebral bleeding [12] are rare and unusual complications of snakebite that have been previously reported. Epididymitis following snakebite is an uncommon organ complication that has not been reported in snakebites. Snakebite in our report was caused by viper *lebetina obtusa*. Snake venom is highly

poisonous and can cause serious clinical complications in humans. Severe local tissue damage, blood coagulation disorder, necrosis, and edema are the consequences of this type of snakebite [13]. Kazemi et al. reported five cases of snakebite in an article in 2021, of which two cases suffered from compartment syndrome undergoing subsequent fasciotomy, and one underwent limb amputation due to the severity of necrosis [14].

One of the snake venom proteins is a disintegrin and metalloprotease (ADAM) or snake venom metalloprotease. One of the secretion locations of the nearest non-toxin relations of reptile venom proteins is the epididymis. ADAM 7 is expressed in the epididymis and may enable sperm motility and fertilization [15]. In the case of this type of snakebite, it is necessary to implement treatment according to a standardized snakebite management algorithm; however, the appearance of rare complications following snakebite and the management of these complications should also be considered according to consulting poisoning experts.

## Conclusion

In addition to common complications, such as local bleeding, swelling, skin necrosis, and coagulopathy, rare organ complications, including epididymitis, can occur after snakebite. This case report shows that snakebite-related epididymitis is reversible if additional antivenom and anti-inflammatory drugs are administered timely. Physicians must be informed about the occurrence of such complications to improve the outcome of snakebite victims by using standard treatments as much as possible.

## Ethical Considerations

### Compliance with ethical guidelines

This study was a case study and did not require a code of ethics.

### Funding

This research did not receive any specific grant from funding agencies in the public, commercial, or not-for-profit sectors.

### Authors contributions

All authors contributed equally to preparing all parts of the research.

### Conflicts of interest

The authors declared no conflict of interest.

### Acknowledgements



The authors would like to thank poisoning ward nurses for their assistance in patient management.

## گزارش موردی

## اپیدیمیت در مارگزیدگی: گزارش مورد نادر در بیمار ۱۶ ساله

سید مصطفی میراکبری<sup>۱</sup>، \*عباس علامی<sup>۲</sup>

۱. متخصص پزشکی قانونی و مسمومیت، استادیار گروه داخلی بیمارستان بوعلی سینا، دانشکده پزشکی، دانشگاه علوم پزشکی قزوین، ایران.
۲. متخصص بیماری‌های عفونی، استاد گروه بیماری‌های عفونی بیمارستان بوعلی سینا، دانشکده پزشکی، دانشگاه علوم پزشکی قزوین، ایران.

<p>Use your device to scan and read the article online</p> 	<p><b>Citation</b> Mirakbari S M, Allami A. [Epididymitis in Snakebite: A Rare Case Report in a 16-year-old Patient (Persian)]. <i>Jundishapur Scientific Medical Journal</i>. 2023; 22(1):125-132. 10.32592/JSMJ.22.1.125</p> <p> <a href="https://doi.org/10.32592/JSMJ.22.1.125">https://doi.org/10.32592/JSMJ.22.1.125</a></p>
--	---

## چکیده

مارگزیدگی تهدیدی بزرگ برای سلامتی در ایران تلقی می‌گردد. بیشترین موارد مارگزیدگی در ایران مربوط به افعی‌ها است. گزیدگی توسط مارهای افعی موجب انتشار پلاسما و خون به نسوج اطراف گزیدگی، التهاب و آسیب نسجی می‌گردد. وقوع اپیدیمیت در غیاب گزیدگی در ناحیه اسکروتوم پدیده‌ای نامعمول است. مقاله حاضر به معرفی و گزارش موردی از وقوع اپیدیمیت در بیمار ۱۶ ساله می‌پردازد که در ناحیه پای راست دچار مارگزیدگی با افعی از گونه گرزّه مار شده است. بیمار نخست دچار خونریزی‌های موضعی و کوآگولوپاتی برگشت‌پذیر (ترومبوسیتوپنی و افزایش زمان پروترومبین و نسبت نرمال شده بین المللی)، لکوسیتوز و نوتروفیلی می‌شود. به دلیل عارضه ارگانی جدید در بیمار، تزریق مجدد پنج ویال سرم پلی‌والان پادزهر مار به همراه کورتیکواستروئید، ضد درد و آنتی‌هیستامین در درمان اپیدیمیت مؤثر واقع شده و بیمار با بهبودی کامل ترخیص گردید. در این مقاله جزئیات اقدامات تشخیصی و درمانی مربوطه در این فرد ارائه می‌شود.

کلیدواژه‌ها: اپیدیمیت، مارگزیدگی، سرم ضد مار



تاریخ دریافت: ۱۴ اردیبهشت ۱۴۰۲

تاریخ پذیرش: ۱۱ خرداد ۱۴۰۲

تاریخ انتشار: ۰۵ تیر ۱۴۰۲

نویسنده مسئول:

عباس علامی

نشانی: گروه بیماری‌های عفونی بیمارستان بوعلی سینا، دانشکده پزشکی، دانشگاه علوم پزشکی قزوین، ایران.

تلفن: ۰۲۸۳۳۳۳۲۹۳۱

رایانامه: [allami9@yahoo.com](mailto:allami9@yahoo.com)

## مقدمه

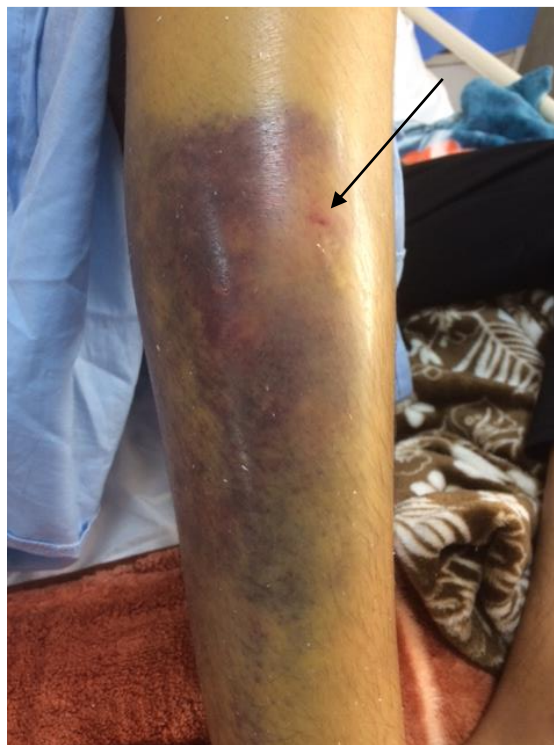
یافته شامل عوارض موضعی به شکل سلولیت یا عارضه ارگانی همچون خونریزی داخل مغزی، انعقاد درون رگی منتشر، خونریزی آلوتولی منتشر ریه‌ها و نارسایی حاد کلیوی مراجعه کنند [۶]. عوارض ارگانی دور از محل گزیدگی بیشتر ناشی از مشکلات کوآگولوپاتی بوده و نادر هستند. در این گزارش به معرفی یک مورد مارگزیدگی در نوجوانی می‌پردازیم که از ناحیه پای راست دچار مارگزیدگی شده ولی در طی ساعات بعدی دچار عارضه نامعمول ایپیدیمیت می‌گردد.

## معرفی بیمار

بیمار نوجوان پسر ۱۶ ساله‌ای بود که سه ساعت پس از مارگزیدگی در ناحیه پای راست به اورژانس بیمارستان بوعلی سینا قزوین مراجعه کرده بود. بنابر اظهارات بیمار، وی حین باغبانی در یکی از روستاهای اطراف قزوین دچار گزیدگی از ناحیه پا شده و بلافاصله به درمانگاه محل مراجعه و از آنجا مستقیم به این مرکز اعزام شده است. بیمار در بدو معاینه هوشیار بوده و از درد ناحیه ساق پا می‌نالیده است. نبض‌های انتهایی قابل لمس و بیمار قادر به تکان دادن انگشتان پا بوده است. حس سطحی انتهایی وجود داشت. در معاینه محل نیش مار و تورم پای راست به همراه کبودی وسیع مشهود بود. (تصویر ۱) بیمار مار کشته شده را جهت تشخیص به همراه داشت که با مشخص شدن نوع افعی و گونه گرزه مار (*Vipera lebetina obtusa*) است.

از ۸۳ گونه مار شناسایی شده در ایران، ۲۷ گونه آن سمی و ۱۱ گونه نیمه سمی هستند [۱]. بر اساس آمار منتشر شده، در طی سال‌های ۱۳۷۹ الی ۱۳۸۶ تعداد حدود ۵۰۰۰ تا ۷۰۰۰ نفر سالانه دچار مارگزیدگی شده‌اند که میزان مرگ و میر آنان هفت درصد در سال بوده است [۲]. بنابراین، مارگزیدگی یک تهدید بزرگ برای سلامتی در ایران تلقی می‌گردد. از بین گونه‌های سمی در ایران شش گونه (یک نوع مار کبرا و پنج نوع مار افعی) دارای فراوانی نسبی و خطرناک هستند که موسسه تحقیقاتی واکنس و سرم‌سازی رازی بر اساس سم آن‌ها سرم پلی‌والان پادزهر مار تولید می‌کند [۳]. طی بررسی آماری دوره ۱۰ ساله در کل، بیشترین موارد مارگزیدگی در ایران از نوع افعی‌ها است [۴].

سم مارهای افعی حاوی مجموعه‌ای از مواد سمی متنوع شامل متالوپروتئینازهای وابسته به روی (zinc-dependent metalloproteinases)، فسفولیپاز و پروتئیناز بوده که ماهیت هموتوکسیک و سیتوتوکسیک دارند، به طوری که پس از ورود به بدن می‌تواند مجموعه‌ای از علائم بالینی شامل پتشی، نکروز عضلانی و نارسایی ارگانی را موجب شود. به‌ویژه متالوپروتئینازهای وابسته به روی نقش اساسی در ایجاد خونریزی‌های موضعی و سیستمیک، تورم، نکروز پوستی و کوآگولوپاتی‌ها به علاوه التهاب‌زایی دارند [۵]. بنابراین، بیماران می‌توانند با یک یا چند



شکل ۱. کبودی و تورم موضعی پای راست و محل نیش مار

# جندی شاپور

حدود ۱۲ ساعت حال عمومی بیمار رو به بهبود گذاشت و تورم و درد اسکروتوم کاهش یافت. در پایان بیمار پس از سپری کردن شش روز در بیمارستان درحالی که تورم پاها بهبودی قابل توجه داشته و تورم اسکروتوم بهبود یافته بود، از بیمارستان مرخص شد.

## بحث

عوارض ارگانی به دور از محل گزیدگی مارهای افعی نادر بوده و بیشتر به دلیل اختلالات انعقادی و عروقی متعاقب مارگزیدگی اتفاق می افتند. این عوارض در قالب گزارش‌های موردی منتشر شده‌اند. خونریزی داخل پریوتون [۸]، هموتوراکس [۹]، پارگی طحال [۱۰]، انسداد شریان مرکزی شبکیه [۱۱] و خونریزی داخل مغزی [۱۲] از جمله عوارض نادر و غیرمعمول مارگزیدگی بوده که بیشتر گزارش شده‌اند. اپیدیدیموارکیت متعاقب مارگزیدگی عارضه ارگانی غیرمعمول است که تاکنون در مارگزیدگی گزارش نشده است. مارگزیدگی در گزارش پیش‌رو توسط گرزه مار (*viper lebetina obtusa*) ایجاد گردید. گرزه مار به شدت سمی است و می‌تواند عوارض جدی بالینی در فرد ایجاد کند. آسیب شدید نسج موضعی، اختلال سیستم انعقادی خون، نکروز و ادم از تبعات این نوع مارگزیدگی است [۱۳]. کاظمی و همکاران در سال ۲۰۲۱ میلادی طی مقاله‌ای پنج مورد مارگزیدگی توسط گرزه مار را گزارش کردند که از این میان دو مورد دچار عارضه سندروم کمپارتمان و پس از آن جراحی فاسیوتومی و یک نفر به دلیل شدت نکروز تحت آمپوتاسیون عضو قرار گرفتند [۱۴]. یکی از پروتئین‌های زهر مار، دیس‌تگرین و متالوپروتئاز (ADAM) یا همان متالوپروتئاز زهر مار (SVMP) است. یکی از نزدیک‌ترین محل‌های ترشح فرم غیرسمی ADAM [SVMP] انواع بافت‌ها اپیدیدیم است. ADAM 7 در اپیدیدیم بیان می‌شود و ممکن است حرکت و لقاح اسپرم را فعال کند [۱۵]. به طور کلی در صورت رخداد این نوع مارگزیدگی لازم است تمهیدات درمانی در اسرع وقت و طبق الگوریتم درمانی پیشنهادی در ایران به مرحله اجرا در آید، با این حال به پیدایش عوارض نادر متعاقب مارگزیدگی و مدیریت این عوارض بر اساس نظر متخصصین مسمومیت نیز باید توجه نمود.

## نتیجه‌گیری

علاوه بر عوارض شایع همچون خونریزی موضعی، تورم، نکروز پوستی و کوآگولوپاتی، عارضه ارگانی نادر اپیدیدیمیت می‌تواند متعاقب مارگزیدگی رخ دهد. این گزارش موردی نشان می‌دهد که با تجویز به‌موقع دوزهای اضافی سرم ضد مار به همراه داروهای ضد التهابی، این عارضه قابل برگشت و بهبودی است. لازم است پزشکان از رخداد این‌گونه عوارض

## بررسی علائم حیاتی

فشار خون = ۸۰/۱۱۰ میلی‌متر جیوه، ضربان قلب = ۱۰۰ در دقیقه، تعداد تنفس = ۱۶ تنفس در دقیقه، دما = ۳۷/۲ سانتیگراد

## شمارش کامل خون

گلبول سفید ۲۱۴۰۰ در هر میکرولیتر، نوتروفیل = ۹۲٪، لنفوسیت = ۳٪، هموگلوبین = ۱۶/۹ گرم در دسی‌لیتر، تعداد پلاکت = ۴۰۰۰۰ در میکرولیتر

## آزمایش‌های بیوشیمیایی خون

زمان پروترومبین ۱۸/۷ ثانیه، نسبت عادی بین‌المللی ۱/۴، زمان ترومبوپلاستین جزئی ۳۰/۵ ثانیه، نیتروژن اوره خون ۲۲ میلی‌گرم در دسی‌لیتر، کراتینین ۱ میلی‌گرم در دسی‌لیتر، نرخ رسوب گلبول قرمز ۱۷ میلی‌متر در ساعت، پروتئین واکنشی ۲ C میلی‌گرم در دسی‌لیتر، آزمایش ارذار طبیعی، آزمایش رایب = منفی

گازهای خون شریانی: PH ۷/۲۶، بیکربنات ۲۲/۴ میلی‌اکی والان در لیتر (mEq/L)

کلردایلر عروق شریانی و وریدی اندام تحتانی راست، از نظر فلو نرمال و فاقد ترومبوز گزارش شد. الگوریتم درمانی پیشنهاد شده در ایران برای بیمار اجرا شد [۷]. بیمار تحت درمان انفوزیون وریدی مایع ایزوتونیک (نرمال سالین) و تزریق وریدی پنج ویال سرم پلی‌والان پادزهر مار طی یک ساعت قرار گرفت. ۱۰ میلی‌گرم آمپول کلرفنیرامین (آنتاگونیست H1) برای تخفیف خارش موضعی به شکل وریدی به بیمار تزریق شد. بیمار ۱۲ ساعت پس از پذیرش دچار درد مبهم و منتشر در ناحیه اسکروتوم شد. در معاینه تورم نسجی ناحیه اسکروتال و هیدروسل در همی اسکروتوم راست به نظر می‌رسید. در سونوگرافی موضعی ناحیه اسکروتوم/کوژنیسیته و اندازه اپیدیدیم در دو طرف مختصر افزایش یافته، هیدروسل مختصر در همی اسکروتوم راست به همراه تورم نسج نرم بافت زیرجلدی در اسکروتوم رؤیت شد. همچنین افزایش سایز طناب اسپرماتیک دو طرف به همراه افزایش واسکولاریته بیضه دو طرف گزارش شد. مجموع یافته‌ها مطرح‌کننده اپیدیدیمیت دو طرفه بود."

با توجه به وقوع عارضه ارگانی جدید، دوباره پنج ویال سرم پلی‌والان پادزهر مار به طور وریدی طی یک ساعت انفوزیون شد و ۲۰۰ میلی‌گرم هیدروکورتیزون وریدی برای کاهش التهاب تزریق گردید. برای تسکین درد بیمار ۵۰۰ میلی‌گرم استامینوفن هر شش ساعت تجویز شد. برای روزهای بعدی برای کاهش التهاب چهار میلی‌گرم دکزامتازون هر ۱۲ ساعت تجویز گردید. قرص لوراتادین ۱۰ میلی‌گرم روزانه برای کاهش واکنش‌ها به گزیدگی تجویز شد. پس از گذشت

مطلع گردند تا با بهره‌گیری از درمان‌های استاندارد، نتیجه درمان بیماران دچار مارگزیدگی را تا جای ممکن بهبود دهند.

### ملاحظات اخلاقی

#### پیروی از اصول اخلاق پژوهش

این مطالعه، یک مقاله موردی است و به کد اخلاق نیاز ندارد.

#### حامی مالی

این پژوهش هیچ‌گونه کمک مالی از سازمان‌های دولتی، خصوصی و غیرانتفاعی دریافت نکرده است.

#### مشارکت نویسندگان

تمام نویسندگان در آماده‌سازی این مقاله مشارکت داشتند.

#### تعارض منافع

بنابر اظهار نویسندگان، این مقاله تعارض منافع ندارد.

#### تشکر و قدردانی

از پرستاران بخش مسمومیت به عنوان همکار در مدیریت بیمار سپاس‌گزاری می‌شود.

### References

- [1] Alinejad S, Zamani N, Abdollahi M, Mehrpour O. A narrative review of acute adult poisoning in iran. *Iran J Med Sci.* 2017;42(4):327-346. [PMID] [PMCID]
- [2] Dehghani R, Dadpour B, Mehrpour O. Epidemiological profile of snakebite in iran, 2009-2010 based on information of ministry of health and medical education. *Int J Med Toxicol Forensic Med.* 2014;4(2):33-41. [DOI:10.22037/ijmtfm.v4i2(Spring).5574]
- [3] Hablolvarid MH, Eslampanah M, Akbari A. Prognosis of hepatic amyloidosis status and insufficiency in snake antivenom producing horses. *Arch Razi Inst.* 2017;72(2):115-124. [DOI:10.22092/ARI.2017.109839]
- [4] Dehghani R, Fathi B, Shahi MP, Jazayeri M. Ten years of snakebites in iran. *Toxicon.* 2014;90:291-298. [DOI:10.1016/j.toxicon.2014.08.063] [PMID]
- [5] Escalante T, Rucavado A, Gutiérrez J. Snake venom metalloproteinases. Biological roles and participation in the pathophysiology of envenomation. *Handbook of venoms and toxins of reptiles. Handbook of venoms and toxins of reptiles.* 2009:115-38. [Link]
- [6] Menon JC, Joseph JK. Complications of hemotoxic snakebite in india. *Clinical Toxicology in Asia Pacific and Africa.* Dordrecht: Springer Netherlands. 2015:209-322. [DOI:10.1007/978-94-007-6386-9\_22]
- [7] Monzavi SM, Dadpour B, Afshari R. Snakebite management in iran: Devising a protocol. *J Res Med Sci.* 2014;19(2):153-163. [PMID][PMCID]
- [8] Rathod K, Sheth R, Chavhan G, Asrani A, Raut A. Hemoperitoneum complicating snake bite: Rare ct features. *Abdom Imaging.* 2003;28(6):820-821.[DOI:10.1007/s00261-003-0020-3][PMID]
- [9] Singh V, Digra SK, Slathia SS, Kakkar T. Hemothorax following snakebite. *Indian Pediatr.* 2012;49(3):242-243. [PMID]
- [10] Kim T-Y, Roh Y-I, Cha K-C, Hwang SO, Jung WJ. Delayed splenic rupture: A rare complication of snakebites. *Wilderness Environ Med.* 2021;32(1):78-82. [DOI:10.1016/j.wem.2020.10.004] [PMID]
- [11] Patel R, Gopalakrishnan M, Haris E. Central retinal artery occlusion following viperine snake bite. *Ophthalmol Retina.* 2018;2(2):172-173. [DOI:10.1016/j.oret.2017.06.012][PMID]
- [12] Naveen A, Sahu MR, Mohanty MK, Padhi KS, Patnaik A. Fatal intracranial bleedings in a viper bite: A case report. *Chin J Traumatol.* 2023;26(2):121-124. [DOI:10.1016/j.cjtee.2022.09.004] [PMID][PMCID]
- [13] Fatehi-Hassanabad Z, Fatehi M. Characterisation of some pharmacological effects of the venom from viper lebetina. *Toxicon.* 2004; 43(4):385-391. [DOI:10.1016/j.toxicon.2004.01.010] [PMID]
- [14] Kazemi SM, Al-Sabi A, Long C, Shoulkamy MI, Abd El-Aziz TM. Case report: Recent case reports of levant blunt-nosed viper macrovipera lebetina obtusa snakebites in iran. *Am J Trop Med Hyg.* 2021;104(5):1870-1876. [DOI: 10.4269/ajtmh.20-1640] [PMID] [PMCID]
- [15] Oh JS, Han C, Cho C. Adam7 is associated with epididymosomes and integrated into sperm plasma membrane. *Mol Cells.* 2009;28(5):441-46. [DOI:10.1007/s10059-009-0140-x] [PMID]