

### Research Paper



## Evaluating the Effect of Reverse Contrast Image Processing Filter on the Diagnosis of Impacted Tooth-induced External Root Resorption, Middle Portion in Cone Beam Computed Tomography: An Ex-vivo Study

Nasim Shams<sup>1</sup>, Ali Habibikia<sup>1</sup>, Mahshid Razavi<sup>1</sup>, Vahid Mohammad Ebrahimi Jahromi<sup>2</sup>, Seyyedeh Elham Mousavi<sup>3</sup>, Mahdi Sabbaghian<sup>4</sup>

1. Assistant Professor of Oral and Maxillofacial Radiology, Faculty of dentistry, Ahvaz Jundishapur University of Medical Sciences, Ahvaz, Iran.
2. Dentistry Student, Faculty of dentistry, Ahvaz Jundishapur University of Medical Sciences, Ahvaz, Iran.
3. Post Graduate, Department of Oral and Maxillofacial Radiology, School of Dentistry, Ahvaz Jundishapur University of Medical Sciences, Ahvaz, Iran.
4. Assistant Professor of Oral and Maxillofacial pathology, Faculty of dentistry, Ahvaz Jundishapur University of Medical Sciences, Ahvaz, Iran.

Use your device to scan and read the article online



**Citation** Shams N, Habibikia A, Razavi M, Ebrahimi Jahromi V M, Mousavi S E, Sabbaghian M. [Evaluating the Effect of Reverse Contrast Image Processing Filter on the Diagnosis of Impacted Tooth-induced External Root Resorption, Middle Portion in Cone Beam Computed Tomography: An Ex-vivo Study (Persian)]. *Jundishapur Scientific Medical Journal*. 2024; 22(6):710-723. 10.32592/JSMJ.22.6.710

 <https://doi.org/10.32592/JSMJ.22.6.710>

### ABSTRACT

**Background and Objectives** One of the applications of CBCT images is in the diagnosis of root resorption of the lateral maxillary teeth, which is often associated with canine impaction.

**Subjects and Methods** Ten healthy single root teeth extracted due to periodontal or orthodontic problems were collected. To simulate external resorption lesions, the lateral surface of the middle third of the tooth root was incised using a carbide bur, and the teeth were mounted. Both before and after tooth preparations, CBCT was prepared from the area with a thickness of 0.125 mm and a distance of 0.125 mm. Then the samples were processed with and without reverse contrast image processing filter and examined by two observers.

**Results** Specificity and sensitivity were either complete or very high for both with or without reverse contrast filter modes. The overall accuracy in both cases was high, and no significant difference was observed between the two overall accuracies. Also, in both with or without reverse contrast filter modes, the sensitivity and overall accuracy in the medium and high resorption groups was much higher than those in the low resorption group. However, the specificity in all groups was equal to 100%.

**Conclusion** The images with reverse contrast filter do not increase the detection power compared to unfiltered images, but since no loss of accuracy was observed with this filter, it can be regarded as an acceptable processing filter.

**Keywords** External resorption, Root middle portion, Computed beam computed tomography, Reverse contrast filter

**Received:** 20 Feb 2023

**Accepted:** 03 Feb 2024

**Available Online:** 29 Feb 2024

■ ..... ■

**\* Corresponding Author:**

**Ali Habibikia**

**Address:** Assistant Professor of Oral and Maxillofacial Radiology, Faculty of dentistry, Ahvaz Jundishapur University of Medical Sciences, Ahvaz, Iran.

**Tel:** 09026260011

**E-Mail:** [alihabibikia@yahoo.com](mailto:alihabibikia@yahoo.com)

## Extended Abstract

### Introduction

A wide range of computer programs have been developed to improve the quality of images obtained from digital radiography. Each of these has different features and processing algorithms. The inverse contrast filter is one of these tools. This algorithm inverts the contrast of the image and turns the positive image of the radiograph into a negative image. This change may affect the subjective inference of the observer. One of the applications of CBCT images is the diagnosis of lateral maxillary tooth root resorption, which is mostly related to canine impaction. This study aims to investigate the effect of a reverse contrast image processing filter in the diagnosis of external resorption of the mid-root area caused by the proximity of the impacted tooth in cone beam computed tomography. This study is worthwhile given the importance of correct and timely diagnosis of root canal resorption in determining the treatment strategy, and the use of different digital image processing algorithms in helping to diagnose radiographic findings.

### Methods

This study is an in-vitro experimental study conducted at Jundishapur Dental School in Ahvaz. To conduct this study, 10 single-root healthy teeth extracted due to periodontal or orthodontic problems were collected. The inclusion criteria of these teeth were the absence of obvious caries, non-repair, or fracture. These teeth underwent step-by-step changes in terms of the reconstruction of resorption depth with burs to be placed in four groups of 10 including the healthy group (control), the group with low resorption, the group with moderate resorption, and the group with high resorption. First, all the 10 teeth were numbered, mounted before creating the cuttings, and exposed by CBCT NEWTOM 3G ITALY device, and samples of the control group were prepared before image processing. To simulate the lesions of external resorption, using carbide burs, different depths were created on the lateral surface of the apical third of the roots of the teeth, and the teeth were mounted. CBCT was prepared from the area with a thickness of 0.125 mm and a distance of 0.125 mm both before and after creating the cuttings. Then, the samples were processed and examined by two observers with and without a reverse contrast filter. The CBCT image was obtained from all the mounted samples by the Newtom GIANO device made in Italy. Also, the receiver was a CMOS type with dimensions of 11 x 13 cm. The images were prepared as a DICOM file in the axial plane and multiple cross-sectional sections for the teeth. Ten CBCT image files were obtained from each of the four tooth groups (a total of 40 CBCT image files), and each of these files was processed after preparing multiple cross-sectional sections in two states with and without sharpening filters. In total, 80

coded samples were prepared from the cross-sectional sections obtained from the teeth, and these samples were evaluated in two sessions separately, on a 14-inch MSI monitor with a resolution of 768 x 1366 and an LED screen by two radiologists as single-blinded. After collecting the data and entering them into the SPSS software, the research hypotheses were tested using the Kappa and MacNemar Tests in the Crosstabs in the mentioned software. Also, reliability estimation indices including sensitivity and specificity were calculated and the overall accuracy was calculated using rock curve analysis. The significance limit for all statistical tests was considered at  $P < 0.05$ .

### Results

Statistical analysis of the observation of images without inverse contrast filter by the first observer showed that the sensitivity, specificity, and overall accuracy were 70%, 100%, and 85%, respectively. For the second observer, the values obtained were 66.67%, 100%, and 83%, respectively. The agreement between the first and second observers in the unfiltered mode was 0.963. The statistical analysis of the images with reverse contrast filter by the first observer showed that the sensitivity, specificity, and overall accuracy were 70%, 100%, and 85%, respectively. For the second observer, the values obtained were 73.33%, 100%, and 87%, respectively. The agreement between the first and the second observer in the mode with the Sharpen filter was 0.964. For the first observer, the overall accuracy of images with and without inverse contrast filter was equal, and for the second observer, the highest overall accuracy was related to images with inverse contrast filter.

The area under the rock curve (AUC) of the first observer was 85% in no image filter mode and 85% in the inverse contrast filter mode, and there was no statistically significant difference between these AUCs ( $p > 0.05$ ). The area under the rock curve (AUC) of the second observer was 83% in the no image filter mode and 87% in the inverse contrast filter mode, and there was no statistically significant difference between these AUCs ( $p > 0.05$ ). The statistical analysis of unfiltered images in the low resorption group showed that the sensitivity, specificity, and overall accuracy for the first observer were 10%, 100%, and 55%, respectively, and for the second observer, these values were 10%, 100%, and 55%, respectively. Also, the agreement between the first and second observers in the low resorption group was one. The statistical analysis of the observation of images with inverse contrast filter in the low resorption group showed that the sensitivity, specificity, and overall accuracy were 10%, 100%, and 55%, respectively, for the first observer and 20%, 100%, and 60% for the second observer. Also, the agreement between the first and second observers in the inverse contrast filter mode in the low resorption group was 0.643. The statistical analysis of unfiltered images in the group with moderate resorption showed that the sensitivity, specificity, and overall accuracy

were 100%, 100%, and 100%, respectively, for the first observer, and 90%, 100%, and 95%, respectively, for the second observer. The statistical analysis of the observation of images with and without reverse filter in the group with high resorption by the first and second observers showed that the sensitivity, specificity, and overall accuracy were 100%, 100%, and 100%, respectively. Also, the agreement between the first and second observers in the group with moderate resorption and the group with high resorption was one.

### Conclusion

The specificity and sensitivity were very high for both with and without inverse contrast filter modes. The overall accuracy was high in both modes, and no significant difference was observed between the two overall accuracies. Also, in both with and without inverse contrast filter modes, the overall sensitivity and accuracy in the moderate and high resorption groups were much higher than those in the low resorption group, but the specificity was equal to 100% in all groups. Based on the obtained results, for the first observer, in all modes, all true negative diagnoses were consistent with reality. The highest true positive level was related to the images in the group with moderate and high resorption in both with and without filter modes. Also, for the second observer, in all modes, all true negative diagnoses were consistent with reality. The highest true positive level was related to the images in the group with high resorption in both with and without filter modes. The images with inverse contrast filter did not increase the diagnosis power compared to the images without a filter. However, since no loss of accuracy was observed with this filter, it can be accepted as a processing filter.

### Ethical Considerations

#### Compliance with ethical guidelines

the study protocol was approved by the institutional review board of jundishapur university of medical sciences(code no: IR.AJUMS.REC.1399.2).

#### Funding

None.

#### Authors contributions

Nasim Shams, data analysis.  
Ali Habibikia, supervisor.  
Mahshid Razavi, data analysis.  
Vahid Mohammad Ebrahimi Jahromi, data collection.  
Seyyedeh Elham Mousavi, data collection.  
Mahdi Sabaghian, result analysis.

#### Conflicts of interest

the authors declare no conflicts of interest related to this study.

#### Acknowledgements

None.

## مقاله پژوهشی

## بررسی تأثیر فیلتر پردازش تصویر کنتراست معکوس در تشخیص تحلیل خارجی ناحیه میانی ریشه ناشی از مجاورت دندان نهفته در توموگرافی کامپیوتری اشعه مخروطی: (مطالعه آزمایشگاهی)

نسیم شمس<sup>۱</sup>، علی حبیبی کیا<sup>۱\*</sup>، مهشید رضوی<sup>۱</sup>، وحیدمحمدابراهیمی چهرمی<sup>۲</sup>، سیده الهام موسوی<sup>۳</sup>، مهدی صباغیان<sup>۴</sup>

۱. استادیار بخش رادیولوژی دهان و فک و صورت، دانشکده دندانپزشکی، دانشگاه علوم پزشکی جندی شاپور اهواز، اهواز، ایران.

۲. دندانپزشک عمومی، دانشکده دندانپزشکی، دانشگاه علوم پزشکی جندی شاپور اهواز، اهواز، ایران.

۳. دانشجوی دستیار تخصصی، بخش رادیولوژی دهان و فک و صورت، دانشکده دندانپزشکی، دانشگاه علوم پزشکی جندی شاپور اهواز، اهواز، ایران.

۴. استادیار گروه پاتولوژی دهان و فک و صورت، دانشکده دندانپزشکی، دانشگاه علوم پزشکی جندی شاپور اهواز، اهواز، ایران.

Use your device to scan and read the article online



**Citation** Shams N, Habibikia A, Razavi M, Ebrahimi Jahromi V M, Mousavi S E, Sabbaghian M. [Evaluating the Effect of Reverse Contrast Image Processing Filter on the Diagnosis of Impacted Tooth-induced External Root Resorption, Middle Portion in Cone Beam Computed Tomography: An Ex-vivo Study (Persian)]. *Jundishapur Scientific Medical Journal*. 2024; 22(6):710-723. 10.32592/JSMJ.22.6.710

**doi** <https://doi.org/10.32592/JSMJ.22.6.710>

## چکیده

**زمینه و هدف:** از جمله کاربردهای تصاویر CBCT، تشخیص تحلیل ریشه‌ی دندان لترال ماگزایلا می باشد که اکثرا با نهفتگی کائین مرتبط است.

**روش بررسی:** برای این مطالعه، ۱۰ دندان تک ریشه سالم که به علت مشکل پرپودنتال یا ارتودنسی کشیده شده بودند، جمع آوری شدند. برای شبیه سازی ضایعات تحلیل خارجی با استفاده از فرز کار باید به عمق های مختلف در سطح جانبی ناحیه یک سوم آپیکالی ریشه دندان ها تراش ایجاد شده و دندان ها مانع شدند. هم قبل از ایجاد تراش ها و هم بعد از ایجاد آن، CBCT از ناحیه با ضخامت ۰/۱۲۵ میلیمتر و فاصله ۰/۱۲۵ میلیمتر تهیه شد؛ سپس نمونه ها با و بدون فیلتر کنتراست معکوس، پردازش شده و توسط دو مشاهده گر مورد بررسی قرار گرفتند.

**یافته ها:** اختصاصیت و حساسیت برای هر دو حالت با و بدون فیلتر کنتراست معکوس بسیار بالا بود. صحت کلی در هر دو حالت بالا بوده و اختلاف معنی دار بین دو صحت کلی مشاهده نشد. همچنین در هر دو حالت با و بدون فیلتر کنتراست معکوس، حساسیت و صحت کلی در گروه های تحلیل متوسط و زیاد از گروه تحلیل کم بسیار بیشتر بوده ولی اختصاصیت در همه گروه ها برابر با ۱۰۰٪ بود.

**نتیجه گیری:** تصاویر با فیلتر کنتراست معکوس، قدرت تشخیص را نسبت به تصاویر بدون فیلتر افزایش نداده ولی از آنجایی که افت دقت با این فیلتر مشاهده نشد، می تواند به عنوان یک فیلتر پردازش مورد پذیرش قرار گیرد.

**کلیدواژه ها:** تحلیل خارجی، ناحیه میانی ریشه، توموگرافی کامپیوتری اشعه مخروطی، فیلتر کنتراست معکوس



تاریخ دریافت: ۱۱ اسفند ۱۴۰۱

تاریخ پذیرش: ۱۴ بهمن ۱۴۰۲

تاریخ انتشار: ۱۵ اسفند ۱۴۰۲

نویسنده مسئول:

علی حبیبی کیا

نشانی: استادیار بخش رادیولوژی دهان و فک و صورت، دانشکده دندانپزشکی، دانشگاه علوم پزشکی جندی شاپور اهواز، اهواز، ایران.

تلفن: ۰۹۰۲۶۳۶۰۰۱۱

رایانامه: [alhibibikia@yahoo.com](mailto:alhibibikia@yahoo.com)

# جندی شاپور

## مقدمه

استراتژی درمان، و نیز با توجه به کاربرد الگوریتم‌های مختلف پردازش تصاویر دیجیتال در کمک به تشخیص یافته‌های رادیوگرافیکی، این مطالعه با هدف بررسی تأثیر فیلتر پردازش تصویر کنتراست معکوس در تشخیص تحلیل خارجی ناحیه میانی ریشه ناشی از مجاورت دندان نهفته در توموگرافی کامپیوتری اشعه مخروطی انجام شد.

## روش بررسی

این پژوهش یک مطالعه از نوع تجربی آزمایشگاهی (in-vitro) می‌باشد که با شناسه‌ی اخلاق IR.AJUMS.REC.1399.2 در دانشکده‌ی دندانپزشکی جندی شاپور اهواز انجام گرفت.

## جامعه آماری

برای انجام این مطالعه، ۱۰ دندان سالم تک ریشه که به علت مشکلات پرپودنتال یا ارتودنسی کشیده شده بودند، جمع‌آوری شدند. معیارهای انتخاب این دندان‌ها عدم پوسیدگی مشخص، عدم ترمیم و یا شکستگی بود. این دندانها برای قرار گرفتن در چهار گروه ۱۰ تایی شامل گروه سالم (کنترل)، گروه با تحلیل کم، گروه با تحلیل متوسط و گروه با تحلیل زیاد، مرحله به مرحله دستخوش تغییراتی از لحاظ بازسازی عمق تحلیل با فرز شدند. نمونه‌گیری و حجم نمونه بر اساس بررسی‌های آماری و مطالعات معتبر انجام شده‌ی قبلی تعیین گردید [۲].

ابتدا هر ۱۰ دندان شماره گذاری شده، قبل از ایجاد تراش مانت شده و توسط دستگاه CBCT NEWTOM 3G ITALY اسپوز شدند و نمونه‌های گروه کنترل قبل از پردازش تصاویر تهیه شدند.

دندان‌ها جهت بازسازی تحلیل‌های کم، متوسط و زیاد، به ترتیب به وسیله فرزهای کارباید روند یک چهارم (به عمق ۰/۲۵ میلی متر)، یک دوم (به عمق ۰/۵ میلی متر) و یک (به عمق ۱ میلی متر) با سرعت پایین و با خنک کننده آب تراش داده شدند. سپس نمونه‌ها درون موم بصورتی مانت و ثابت شدند که تاج یک دندان نهفته در تماس نزدیک با ناحیه‌ی تراش خورده‌ی ریشه دندان مجاور قرار بگیرد. برای شبیه سازی PDL، دندان‌ها تا ناحیه CEJ درون یک ظرف محتوی موم مذاب فرو برده شده و به سرعت خارج می شدند. همچنین جهت شبیه سازی استخوان، دندان‌ها درون قالبی از جنس گچ و پودر آکریل با نسبتی برابر قرار گرفتند و کف بلوک‌ها توسط تریمر صاف شدند (شکل ۱). در دندان‌های مانت شده، فاصله‌ی تاج دندان نهفته با ناحیه تراش خورده دندان‌های تحت مطالعه، کمتر از ۱ میلی متر (معیار در تماس بودن) در نظر گرفته شد.

دندان‌های گروه کنترل نیز به شیوه مشابه و بدون ایجاد تراش مانت شدند.


دندان‌های نهفته، دندان‌هایی هستند که زمان رویششان به طور معناداری به تأخیر افتاده است. دندان‌های کانین دائمی ماگزینا با ۲٪ نرخ شیوع نهفتگی، دومین نرخ شیوع نهفتگی در بین دندان‌ها بعد از مولر سوم با ۲۴/۴٪ نرخ شیوع نهفتگی را دارند [۱-۳]. نهفتگی دندان‌ها می‌تواند عوارض متعددی به همراه داشته باشد. به عنوان مثال، نهفتگی دندان کانین می‌تواند با ردیف بودن (alignment) دندان‌های مجاور تداخل کند، قوس دندانی را کوتاه کند و باعث افزایش شانس تشکیل کیست و عفونت راجعه شود. همچنین می‌تواند باعث تحلیل خارجی ریشه دندان‌های مجاور گردد؛ تغییری غیر قابل بازگشت که میتواند منجر به از دست رفتن دندان شود [۳-۸].

تحلیل ریشه، از دست رفتن ساختار دندان از جمله سمان، عاج و استخوان آلوئولار در نتیجه فعالیت سلولی استئوکلاستیک به وسیله‌ی فاکتورهای فیزیولوژیک، پاتولوژیک یا ایدیوپاتیک می‌باشد [۹-۱۱]. تحلیل ریشه را می‌توان بر اساس محل تحلیل نسبت به سطح، به دو نوع تحلیل داخلی و خارجی تقسیم کرد [۱۲]. تشخیص صحیح نوع تحلیل ضروری می‌باشد، زیرا تحلیل خارجی و داخلی از نظر پروسه پاتولوژیک، فاکتورهای ایتولوژیک و پروتکل درمانی کاملاً متفاوت هستند [۱۳]. از طرفی وجود یا عدم تحلیل ریشه، استراتژی درمان را مشخص می‌کند، و تحلیل ریشه‌ی پیشرفته می‌تواند درمان را غیر ممکن سازد [۱۴].

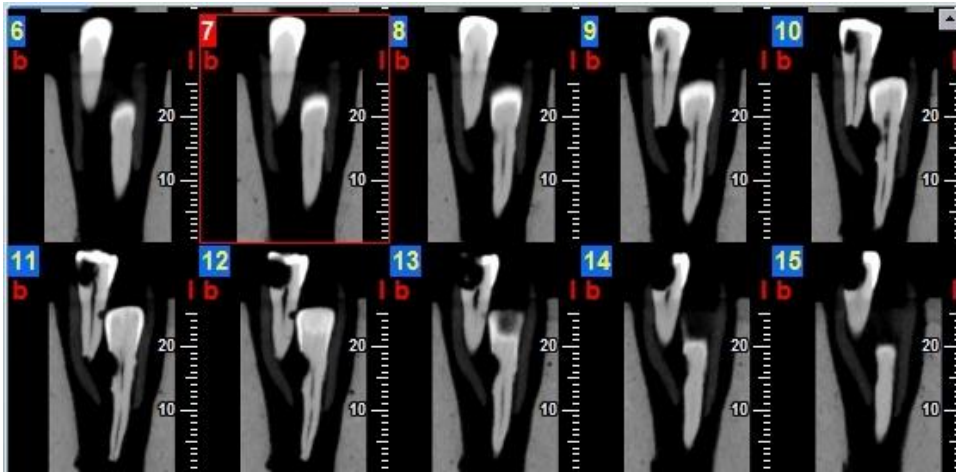
توموگرافی کامپیوتری با اشعه مخروطی (CBCT) تکنولوژی جدیدی است که قابلیت تهیه تصاویر ۳ بعدی و cross sectional از ناحیه فک-صورتی را فراهم نموده و میتواند به عنوان ابزار مفیدی در آزمونهای ارتودنسی، جراحی فک و صورت و ایمپلنت گذاری مورد استفاده قرار گیرد [۱۵، ۱۶]. استفاده از اسکن های CBCT، می‌تواند اطلاعات دقیقی درباره نوع تحلیل (داخلی یا خارجی)، موقعیت ضایعه (سرویکال، میانی، اپیکال)، اندازه و نزدیکی به کانال ریشه یا فضای پرپودنتال بدهد و درمان مناسب و کافی را تسهیل کند [۱۷، ۱۸].

برای بهبود کیفیت تصاویر حاصل از رادیوگرافی دیجیتال نرم‌افزارهای زیادی ارائه شده‌اند که هر کدام دارای امکانات و الگوریتم‌های پردازش مختلفی هستند. بسته‌های نرم‌افزاری، الگوریتم‌های مختلفی را برای پردازش تصاویر ارائه می‌کنند که از جمله این ابزارها می‌توان به فیلتر کنتراست معکوس اشاره کرد. این الگوریتم، کنتراست تصویر را برعکس کرده و تصویر مثبت رادیوگرافی را به تصویر منفی تبدیل می‌کند. این تغییر ممکن است استنباط ذهنی مشاهده گر را تحت تأثیر قرار دهد [۱۹-۲۲].

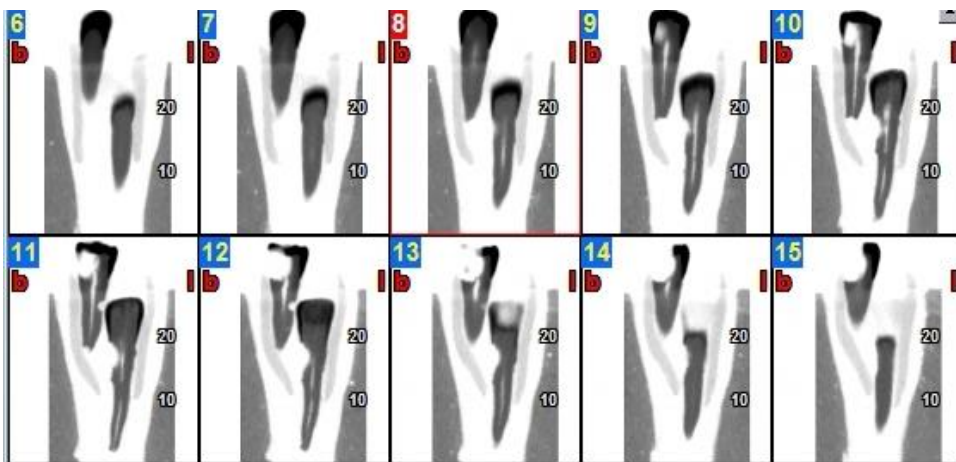
با توجه به اهمیت تشخیص صحیح و به موقع تحلیل ریشه در تعیین



شکل ۱. بلوک استفاده شده در مطالعه (مخلوط گچ و اکریل) و چهار حفره مشابه برای قرارگیری همزمان نمونه ها درون بلوک



شکل ۲. مقاطع کراس سکشنال از دندان شماره 3D با تحلیل زیاد بدون اعمال فیلتر کنتراست معکوس



شکل ۳. مقاطع کراس سکشنال از دندان شماره 3D با تحلیل زیاد با اعمال فیلتر کنتراست معکوس

# جندی شاپور

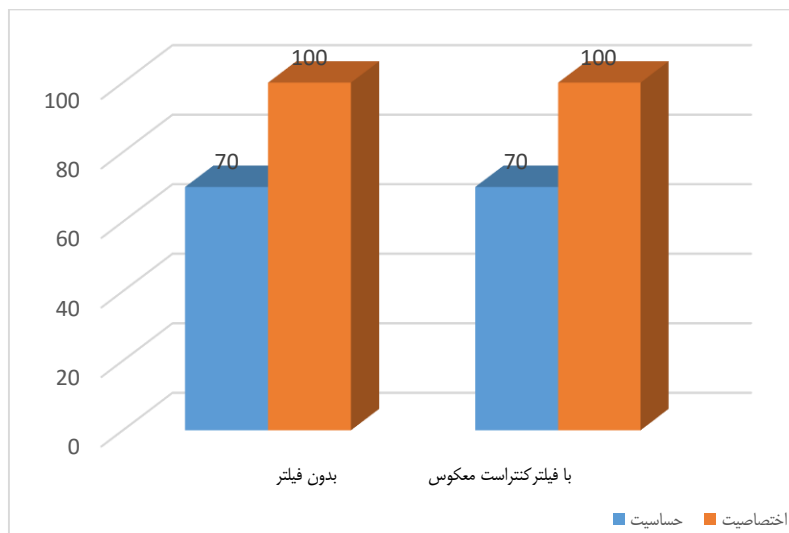
جداگانه، بر روی یک مانیتور MSI 14 اینچی با رزولوشن 1366 \* 768 و صفحه LED توسط دو رادیولوژیست به صورت یک سو کور (یعنی بررسی کنندگان از وجود یا عدم وجود فیلتر اعمال شده و نیز میزان تحلیل آگاه نبودند) ارزیابی شد. مشاهده‌گرها با مشاهده رادیوگرافی‌ها به صورت blind وجود یا عدم وجود تحلیل را گزارش دادند و در نهایت با در نظر گرفتن نظرات هر دو مشاهده‌گر، حضور یا عدم حضور تحلیل در هر تصویر، در فرمی مخصوص ثبت گردید.

## آنالیز آماری

بعد از جمع آوری داده‌ها و وارد کردن اطلاعات در نرم افزار SPSS فرضیه‌های تحقیق با استفاده از آزمون کاپا (Kappa) و مک نمار (MacNemar Test) در جداول توافقی (Crosstabs) در نرم افزار ذکر شده مورد آزمون قرار گرفت. همچنین شاخص‌های برآورد اعتبار شامل حساسیت و اختصاصیت محاسبه گردید و نیز صحت کلی با استفاده از آنالیزهای تحت منحنی راک محاسبه گردید. حد معنی دار بودن برای تمامی آزمون‌های آماری  $P < 0.05$  در نظر گرفته شد.

## یافته‌ها

تحلیل آماری مشاهده تصاویر بدون فیلتر کنتراست معکوس توسط مشاهده‌گر اول نشان داد که حساسیت، اختصاصیت و صحت کلی به ترتیب ۷۰٪، ۱۰۰٪ و ۸۵٪ و در مشاهده‌گر دوم به ترتیب ۶۶/۶۷٪، ۱۰۰٪ و ۸۳٪ است. توافق بین مشاهده‌گر اول و دوم در حالت بدون فیلتر، ۹۶۳/۰ می‌باشد (آزمون کاپا) (نمودار ۱ و ۲).



نمودار ۱. مقایسه اختصاصیت و حساسیت در روش‌های مختلف پردازش تصویر در تشخیص تحلیل در مشاهده‌گر اول

## تهیه تصاویر CBCT

از تمامی نمونه‌های مانت شده تصویر CBCT توسط دستگاه Newtom GiANO ساخت کشور ایتالیا و با شرایط تصویر برداری زیر بدست آمد:

$$mA = 3, Kvp = 90, T = 9, FOV = 11 \times 8$$

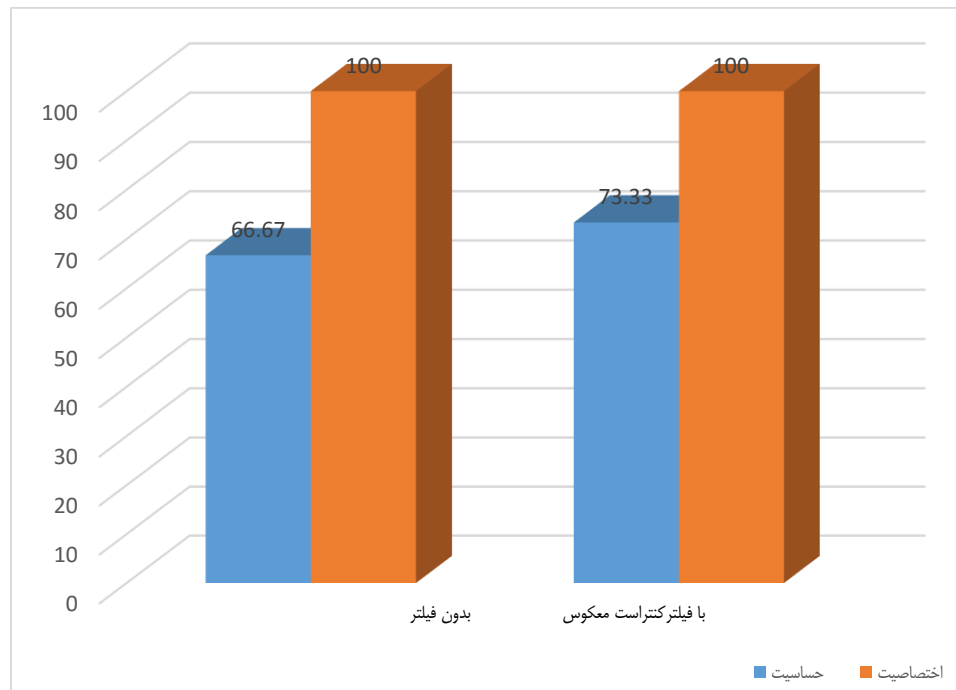
همچنین گیرنده از نوع CMOS با ابعاد ۱۱×۱۳ سانتی متر بود. تصاویر به صورت یک فایل DICOM در پلن آگزیکال و مقاطع متعدد کراس سکشنال برای دندان‌ها تهیه شدند.

## پردازش فایل تصاویر CBCT

از هر یک از چهار گروه دندان‌ها (سالم، تحلیل کم، تحلیل متوسط و تحلیل زیاد)، ۱۰ فایل تصویر CBCT بدست آمد (در مجموع ۴۰ فایل تصویر CBCT) که هر یک از این فایل‌ها بعد از تهیه مقاطع متعدد کراس سکشنال در دو حالت با اعمال فیلتر شارپن و بدون اعمال فیلتر شارپن، پردازش گردید. برای تهیه این تصاویر، مقاطع متعدد کراس سکشنال در پلن ساجیتال با ضخامت مقاطع (thickness) ۰/۱۲۵ میلی‌متر (شکل ۳) و نیز فاصله (step) ۰/۱۲۵ میلی‌متر (شکل ۲) برای همه دندان‌ها اعمال گردید. به تمامی تصاویر کراس سکشنال بدست آمده کد‌های رمزی (بر اساس شماره دندان، میزان تحلیل و وجود یا عدم وجود فیلتر پردازش شارپن) داده شده و در فرم جداگانه ثبت شد.

## ارزیابی تصاویر

در مجموع از مقاطع کراس سکشنال بدست آمده از دندان‌ها، ۸۰ نمونه کدگذاری شده تهیه گردید که این نمونه‌ها در دو جلسه به صورت



نمودار ۲. مقایسه اختصاصیت و حساسیت در روش‌های مختلف پردازش تصویر در تشخیص تحلیل در مشاهده گر دوم

در ادامه برای بررسی جزئی تر به بررسی تصاویر در حالت با و بدون فیلتر در گروه‌های متفاوت می پردازیم:

تحلیل آماری مشاهده تصاویر بدون فیلتر در گروه تحلیل کم نشان داد که حساسیت، ویژگی و صحت کلی برای مشاهده گر اول به ترتیب ۱۰٪، ۱۰۰٪ و ۵۵٪ و برای مشاهده گر دوم ۱۰٪، ۱۰۰٪ و ۵۵٪ بود. همچنین توافق بین مشاهده گر اول و دوم در در گروه تحلیل کم، یک بود (آزمون کاپا) (نمودار ۴و۵).

تحلیل آماری مشاهده تصاویر با فیلتر کنتراست معکوس در گروه تحلیل کم نشان داد که حساسیت، ویژگی و صحت کلی برای مشاهده گر اول به ترتیب ۱۰٪، ۱۰۰٪ و ۵۵٪ و برای مشاهده گر دوم ۲۰٪، ۱۰۰٪ و ۶۰٪ بود. همچنین توافق بین مشاهده گر اول و دوم در حالت با فیلتر کنتراست معکوس در گروه تحلیل کم، ۰/۶۴۳ بدست آمد (آزمون کاپا) (نمودار ۴و۵).

تحلیل آماری مشاهده تصاویر بدون فیلتر در گروه با تحلیل متوسط نشان داد که حساسیت، ویژگی و صحت کلی برای مشاهده گر اول به ترتیب ۱۰۰٪، ۱۰۰٪ و ۱۰۰٪ و برای مشاهده گر دوم ۹۰٪، ۱۰۰٪ و ۹۵٪ بود (نمودار ۶و۷).

تحلیل آماری مشاهده تصاویر بدون فیلتر و با فیلتر معکوس در گروه با تحلیل زیاد توسط مشاهده گر اول و دوم نشان داد که حساسیت، ویژگی و صحت کلی به ترتیب ۱۰۰٪، ۱۰۰٪ و ۱۰۰٪ بود (نمودار ۸).

تحلیل آماری مشاهده تصاویر با فیلتر کنتراست معکوس، توسط مشاهده گر اول نشان داد که حساسیت، اختصاصیت و صحت کلی به ترتیب ۷۰٪، ۱۰۰٪ و ۸۵٪ است و در مشاهده گر دوم به ترتیب ۷۳/۳۳٪، ۱۰۰٪ و ۸۷٪ است. توافق بین مشاهده گر اول و دوم در حالت با فیلتر شارپن، ۰/۹۶۴ می باشد (آزمون کاپا) (نمودار ۱ و ۲).

برای مشاهده گر اول صحت کلی تصاویر با فیلتر کنتراست معکوس و بدون فیلتر با هم برابر است و برای مشاهده گر دوم بیشترین صحت کلی به تصاویر با فیلتر کنتراست معکوس تعلق دارد (نمودار ۳).

مساحت زیر منحنی راک (AUC) مشاهده گر اول در حالت تصاویر بدون فیلتر ۸۵٪ و در حالت تصاویر با فیلتر کنتراست معکوس ۸۵٪ می باشد که بین این AUC ها اختلاف معنی دار آماری وجود ندارد ( $p>0/05$ ).

مساحت زیر منحنی راک (AUC) مشاهده گر دوم در حالت تصاویر بدون فیلتر ۸۳٪ و در حالت تصاویر با فیلتر کنتراست معکوس ۸۷٪ می باشد که بین این AUC ها اختلاف معنی دار آماری وجود ندارد ( $p>0/05$ ).

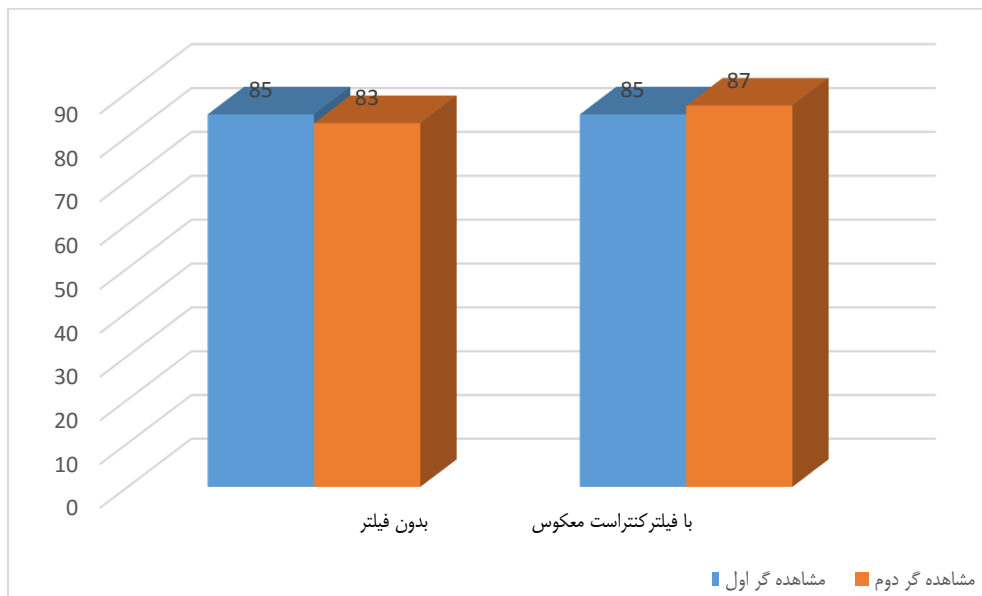
با توجه به آزمون‌های انجام شده و نتایج بدست آمده برای مشاهده گر اول اختصاصیت و حساسیت برای هر دو حالت یا کامل یا بسیار بالا بود. صحت کلی در هر دو حالت بالا و برای مشاهده گر اول یکسان بود ولی برای مشاهده گر دوم صحت کلی با فیلتر بالاتر بود و اختلاف معنی دار بین دو صحت کلی مشاهده نشد.



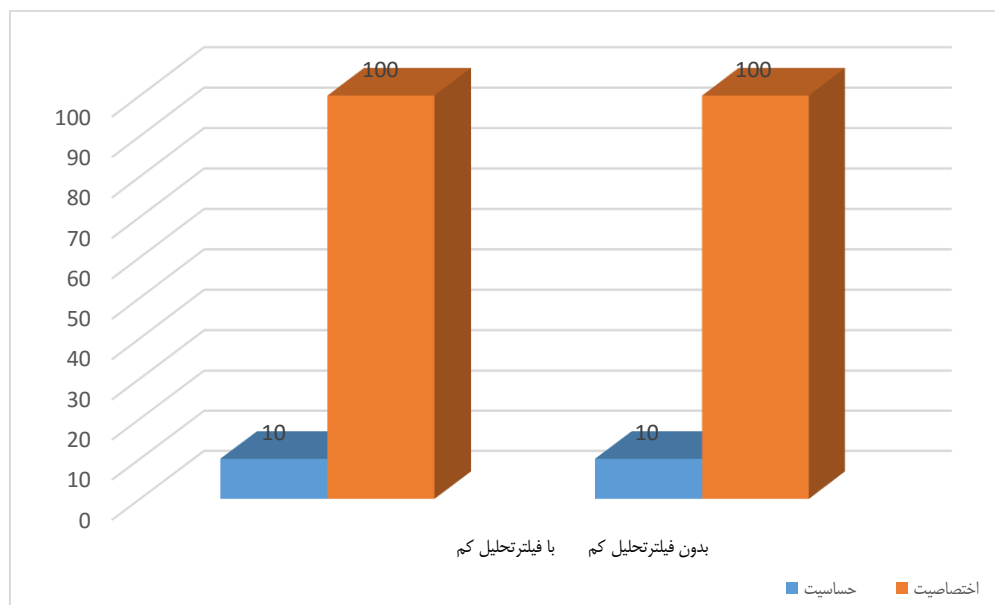
# جندی شاپور

به تصاویر در گروه با تحلیل متوسط و زیاد در هر دو حالت با و بدون فیلتر تعلق داشت. همچنین در مشاهده گر دوم در تمامی حالات همه تشخیص‌های منفی واقعی منطبق با واقعیت بود. بیشترین میزان مثبت واقعی به تصاویر در گروه با تحلیل زیاد در هر دو حالت با و بدون فیلتر تعلق داشت.

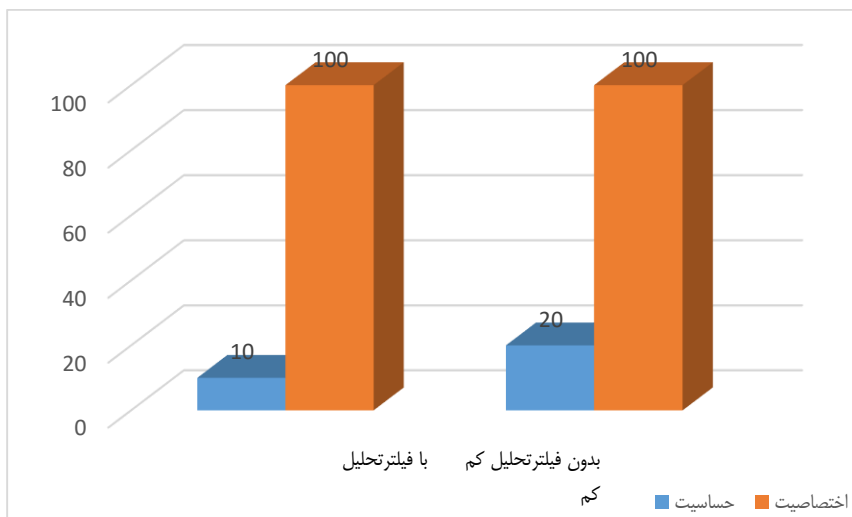
همچنین توافق بین مشاهده گر اول و دوم در در گروه با تحلیل متوسط و گروه با تحلیل زیاد، یک بدست آمد (آزمون کاپا). مطابق با نتایج بدست آمده، در مشاهده گر اول در تمامی حالات همه تشخیص‌های منفی واقعی منطبق با واقعیت بود. بیشترین میزان مثبت واقعی



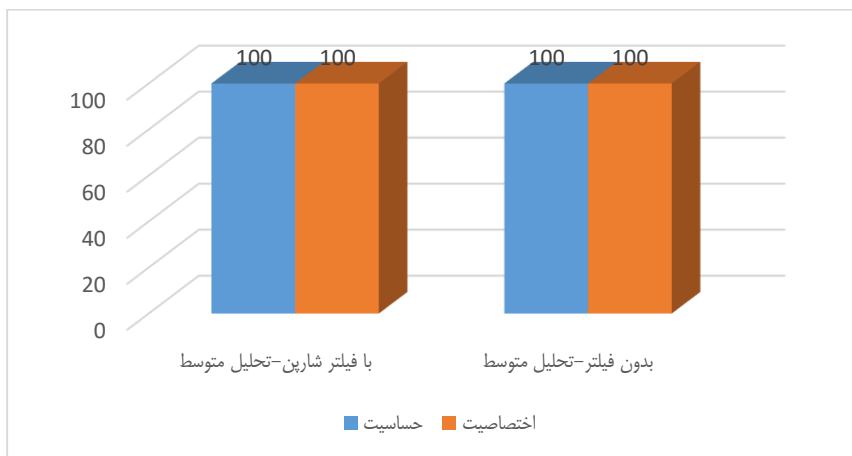نمودار ۳. مقایسه صحت کلی در روش‌های مختلف پردازش تصویر در تشخیص تحلیل در بین مشاهده‌گرها



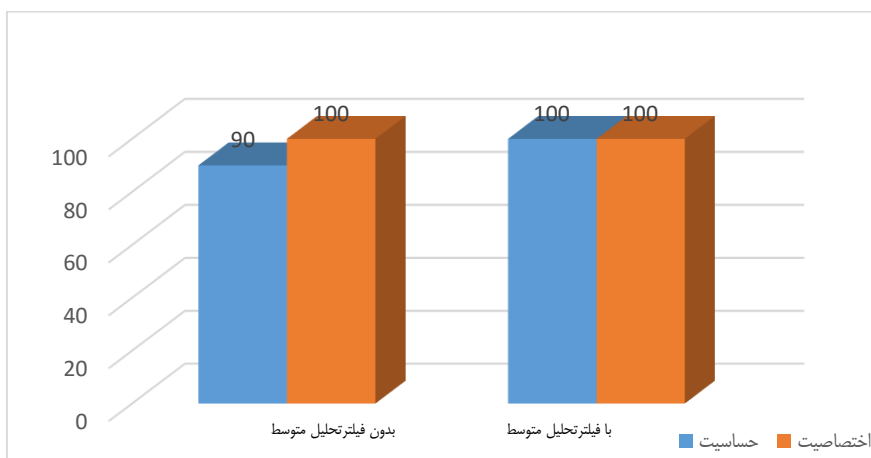
نمودار ۴. مقایسه اختصاصیت و حساسیت در روش‌های مختلف پردازش تصویر در گروه با تحلیل کم در تشخیص تحلیل در مشاهده گر اول



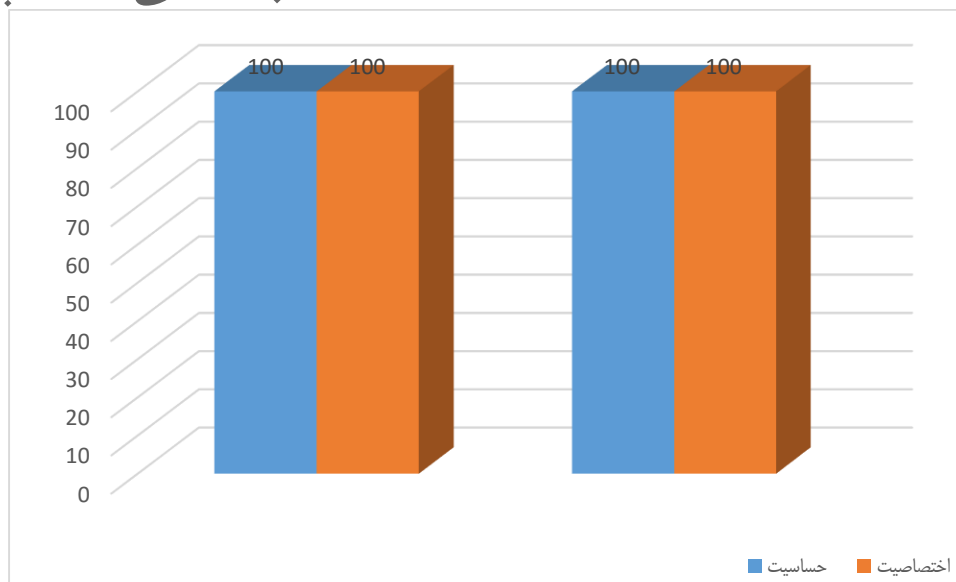
نمودار ۵. مقایسه اختصاصیت و حساسیت در روش‌های مختلف پردازش تصویر در گروه با تحلیل کم در تشخیص تحلیل در مشاهده‌گر دوم



نمودار ۶. مقایسه اختصاصیت و حساسیت در روش‌های مختلف پردازش تصویر در گروه تحلیل متوسط در تشخیص تحلیل در مشاهده‌گر اول



نمودار ۷. مقایسه اختصاصیت و حساسیت در روش‌های مختلف پردازش تصویر در گروه تحلیل متوسط در تشخیص تحلیل در مشاهده‌گر دوم



نمودار ۸. مقایسه اختصاصیت و حساسیت در روش‌های مختلف پردازش تصویر در گروه تحلیل زیاد در تشخیص تحلیل در مشاهده‌گر اول و دوم

نشان داد که میزان تحلیل در دقت تشخیص اثر گذار بوده، به نوعی که تحلیل کم با دقت  $0/79$  نسبت به تحلیل‌های متوسط ( $0/94$ ) و زیاد ( $0/93$ ) دقت کمتری داشته است و این تفاوت از نظر آماری معنادار بوده است ( $p < 0/05$ ) [۲۸]. اما اختلاف بین تحلیل‌های متوسط و زیاد معنادار نبوده است. همچنین قابل اعتمادترین وضعیت تشخیص در رزولوشن بالا برای تحلیل‌های متوسط و زیاد و در ناحیه میانی ریشه جهت موارد تشخیصی بوده است. در رزولوشن پایین و برای تحلیل کم در ناحیه میانی CEJ کمترین دقت تشخیصی گزارش شد. این نتایج همانند مطالعه حاضر تفاوت آماری معناداری بین تصاویر اولیه و پردازش شده در گروه‌های تحلیل متوسط و زیاد نشان نداد.

در مطالعه de azevedo vaz و همکاران که با هدف بررسی تاثیر فیلترهای پردازش CBCT در تشخیص دهی سنس اطراف ایمپلنت انجام شد، از تعداد ۱۰۰ ایمپلنت تیتانیومی که در دنده گاوی که از قبل دهی سنس اطراف ایمپلنت در آن ایجاد شده بود، تصاویر اولیه و تصاویر پردازش شده با فیلترهای  $shadow/angio\ sharpen\ high$  و  $smooth/s9/sharpen\ 3*3$  تهیه گردید. نتایج نشان داد که بیشترین اختصاصیت و ارزش اخباری مثبت مربوط به تصاویر اولیه و بیشترین دقت و ارزش اخباری منفی مربوط به تصاویر پردازش شده با  $sharpness\ 3*3$  می‌باشد. در این مطالعه تصاویر پردازش شده با همه فیلترها نسبت به تصاویر اولیه تفاوت آماری معنادار داشتند ( $p < 0/05$ ) [۲۹]. این نتایج برخلاف مطالعه حاضر می‌باشد که این تفاوت می‌تواند به علت تفاوت روش انجام پژوهش باشد. در این مطالعه دقت تشخیصی دهی سنس اطراف ایمپلنت بررسی شد در حالی که در مطالعه حاضر دقت

## بحث

تحلیل ریشه، از دست رفتن ساختار دندان از جمله سمان، عاج و استخوان آلوئولار در نتیجه فعالیت سلولی استئوکلاستیک به وسیله فاکتورهای فیزیولوژیک، پاتولوژیک یا ایدیوپاتیک می‌باشد [۹]. تحلیل ریشه می‌تواند به صورت گذرا و یا پیشرونده باشد. اگرچه تحلیل ریشه‌ی گذرا یک پروسه‌ی خود محدود شونده و غیر قابل تشخیص با رادیوگرافی می‌باشد ولی تحلیل پیشرونده باعث از دست رفتن غیر قابل برگشت بافت دندانی می‌شود و نیاز به درمان و پیگیری دارد [۲۳]. فاکتورهای مختلفی در شروع تحلیل خارجی دخیل می‌باشند که از جمله آنها، دندان‌های نهفته می‌باشند [۲۴، ۲۵].

تشخیص نادرست تحلیل می‌تواند درمان غیر صحیح را بدنبال داشته باشد. تشخیص دقیق اساس و ضرورت یک درمان مناسب است [۲۶]. بعنوان مثال تشخیص زودهنگام ضایعات تحلیل خارجی ریشه کوچک حین درمان ارتودنسی برای مشخص کردن اینکه دندان‌ها تا چه حد در خطر تحلیل‌های شدید هستند ضروری است [۲۷].

در مطالعه آزمایشگاهی دباغی و همکاران که با هدف بررسی دقت رادیوگرافی CBCT با رزولوشن بالا و پایین در تشخیص تحلیل خارجی ریشه ناشی از دندان نهفته انجام شد، از ۴۵ دندان تک ریشه که به طور تصادفی به سه گروه ۱۵ تایی برای بازسازی تحلیل ریشه بر اساس سه محل آپیکال، میانی و اتصال سمانی-میانی (CEJ) دندان تقسیم شده و تحلیل‌ها طی سه مرحله با اندازه‌های کم ( $0/25$  میلی‌متر)، متوسط ( $0/5$  میلی‌متر) و زیاد ( $1$  میلی‌متر) تراش داده شده بودند، CBCT تهیه شد. نتایج

تشخیصی تحلیل خارجی در ناحیه آپیکال ریشه دندان بررسی شد.

در مطالعه Nascimento و همکاران که با هدف ارزیابی تاثیر فیلترهای مختلف را در تشخیص شکستگی طولی ریشه در تصاویر CBCT انجام دادند، بعد از مشاهده تصاویر اولیه و پردازش شده با فیلترهای شارپنس شامل sharpen mild/sharpen super mild/S9/sharpen/angio sharpen/shadow، به این نتیجه رسیدند که هیچ تفاوت آماری معنا داری بین تصاویر اولیه و تصاویر پردازش شده وجود ندارد ( $p>0/05$ )، همچنین نشان دادند بین تمام تصاویر و استاندارد طلایی هیچ تفاوت آماری معنا داری وجود ندارد ( $p>0/05$ )؛ ولی با توجه به اینکه افت دقت با استفاده از این فیلترها نیز دیده نشد استفاده از آنها با توجه به نظر مشاهده گر بلامانع گزارش شد. در این مطالعه آزمایشگاهی از تعداد ۴۰ دندان مولر عصب کشی شده انسان که شکستگی طولی ریشه در ۲۰ تا از آنها توسط یک ماشین القاء شده بود، استفاده شد [۳۰]. مطالعه حاضر نیز به صورت آزمایشگاهی انجام شده است، بر خلاف مطالعه Nascimento که دقت تشخیصی شکستگی طولی ریشه دندان را بررسی کردند، در این مطالعه دقت تشخیصی تحلیل خارجی در ناحیه آپیکال ریشه دندان مورد بررسی قرار گرفت. با این حال نتایج مطالعه حاضر نیز مانند مطالعه Nascimento تفاوت آماری معنا داری بین تصاویر اولیه و پردازش شده نشان نداد ( $p>0/05$ ).

در مطالعه آزمایشگاهی حاضر به بررسی تاثیر وجود یا عدم وجود فیلتر پردازش تصویر کنتراست معکوس در تشخیص تحلیل خارجی در ناحیه میانی ریشه در تصاویر CBCT مربوط به دندان های تک ریشه پرداختیم. در این مطالعه با توجه به آزمون های انجام شده و نتایج بدست آمده برای مشاهده گر اول اختصاصیت و حساسیت برای هر دو حالت بدون فیلتر و با فیلتر بسیار بالا بود. صحت کلی در هر دو حالت بالا و برای مشاهده گر اول یکسان بود ولی برای مشاهده گر دوم صحت کلی با فیلتر بالاتر بود ولی اختلاف معنی دار بین دو صحت کلی در مشاهده گر دوم مشاهده نشد.

تحلیل آماری مشاهده هر دو حالت تصاویر توسط مشاهده گر اول و دوم نشان داد که حساسیت و صحت کلی در گروه های تحلیل متوسط و زیاد از گروه تحلیل کم بسیار بیشتر است ولی اختصاصیت در همه گروه ها برابر ۱۰۰٪ بود.

جهت انجام مطالعات اتی پیشنهاد می گردد تاثیر فیلترهای پردازش تصویر در تشخیص تحلیل خارجی ریشه و همچنین تاثیر فیلترهای پردازش تصویر در تشخیص تحلیل داخلی ریشه به کمک سایر دستگاه های CBCT مورد بررسی قرار گیرد. همچنین در صورت امکان، مطالعه بصورت *in vivo* انجام گرفته و نتایج آن با مطالعه حاضر مقایسه گردد.

از محدودیت های این مطالعه می توان به ایجاد مصنوعی یک حفره به صورت گرد و با حدود مشخص توسط فرز اشاره کرد که به طور کامل ویژگی ضایعات فیزیولوژیک را ندارند. همچنین به علت ماهیت آزمایشگاهی این تحقیق، امکان سوپرایمپوزیشن آناتومیک و شبیه سازی کامل ویژگی های استخوان آلوتولار موجود نبود.

### نتیجه گیری

تصاویر با فیلتر کنتراست معکوس که جهت شناسایی تحلیل ناشی از دندانهای نهفته در ناحیه میانی ریشه استفاده می شود، قدرت تشخیص را نسبت به تصاویر بدون فیلتر افزایش نداده ولی از آنجایی که افت دقت با این فیلتر مشاهده نشد، می تواند به عنوان یک فیلتر پردازش مورد پذیرش قرار گیرد.

### ملاحظات اخلاقی

#### پیروی از اصول اخلاق پژوهش

کد اخلاق: IR.AJUMS.REC.1399.2

#### حامی مالی

ندارد.

#### مشارکت نویسندگان

نسیم شمس: تحلیل داده ها.

علی حبیبی کیا: سرپرست.

مهشید رضوی: تحلیل داده ها.

وحید محمد ابراهیمی جهرمی: جمع آوری داده ها.

سید الهام موسوی: جمع آوری داده ها.

مهدی صباغیان: تجزیه و تحلیل نتایج.

#### تعارض منافع

در این مطالعه هیچ گونه تعارض منافی وجود نداشت.

### References

- [1] Hoseini Zarch SH, Heravi F, Javadian Langaroodi A, Pirgazi H. Evaluation of Cone Beam Computed Tomography in Diagnosis and Treatment Plan of Impacted Maxillary Canines. *Journal of Dental Materials and Techniques*. 2013 Sep 1;2(3):92-8. [Link]
- [2] Alqerban A, Jacobs R, Souza PC, Willems G. In-vitro comparison of 2 cone-beam computed tomography systems and panoramic imaging for detecting simulated canine impaction-induced external root resorption in maxillary lateral incisors. *American Journal of Orthodontics and Dentofacial Orthopedics*. 2009 Dec 1;136(6):764-e1. [10.1016/j.ajodo.2009.03.036] [PMID]
- [3] Liu DG, Zhang WL, Zhang ZY, Wu YT, Ma XC. Localization of impacted maxillary canines and observation of adjacent incisor resorption with cone-beam computed tomography. *Oral Surgery, Oral Medicine, Oral Pathology, Oral Radiology, and Endodontology*. 2008 Jan 1;105(1):91-8. [10.1016/j.tripleo.2007.01.030] [PMID]
- [4] Yan B, Sun Z, Fields H, Wang L. Maxillary canine impaction increases root resorption risk of adjacent teeth: a problem of physical proximity. *American Journal of Orthodontics and Dentofacial Orthopedics*. 2012 Dec 1;142(6):750-7. [10.1016/j.ajodo.2012.07.016] [PMID]
- [5] Smailienė D, Trakinienė G, Beinorienė A, Tutlienė U. Relationship between the position of impacted third molars and external root resorption of adjacent second molars: a retrospective CBCT study. *Medicina*. 2019 Jun 24;55(6):305. [10.3390/medicina55060305] [PMID]
- [6] Leonardi R, Peck S, Caltabiano M, Barbato E. Palatally displaced canine anomaly in monozygotic twins. *The Angle Orthodontist*. 2003 Aug 1;73(4):466-70. [10.1043/0003-3219(2003)073<0466:PDCAIM>2.0.CO;2] [PMID]
- [7] Sajnani AK. Permanent maxillary canines—review of eruption pattern and local etiological factors leading to impaction. *Journal of investigative and clinical dentistry*. 2015 Feb;6(1):1-7. [10.1111/jicd.12067] [PMID]
- [8] Guarnieri R, Cavallini C, Vernucci R, Vichi M, Leonardi R, Barbato E. Impacted maxillary canines and root resorption of adjacent teeth: A retrospective observational study. *Medicina oral, patologia oral y cirugia bucal*. 2016 Nov;21(6):e743. [10.4317/medoral.21337] [PMID]
- [9] Leach HA, Ireland AJ, Whaites EJ. Radiographic diagnosis of root resorption in relation to orthodontics. *British dental journal*. 2001 Jan;190(1):16-22. [10.1038/sj.bdj.4800870] [PMID]
- [10] Kamburoğlu K, Kurşun Ş, Yüksel S, Öztaş B. Observer ability to detect ex vivo simulated internal or external cervical root resorption. *Journal of endodontics*. 2011 Feb 1;37(2):168-75. [10.1016/j.joen.2010.11.002] [PMID]
- [11] Lyrroudia KM, Dourou VI, Pantelidou OC, Labrianidis T, Pitas IK. Internal root resorption studied by radiography, stereomicroscope, scanning electron microscope and computerized 3D reconstructive method. *Dental Traumatology*. 2002 Jun;18(3):148-52. [10.1034/j.1600-9657.2002.00012.x] [PMID]
- [12] Eronat C, Eronat N, Aktug M. Histological investigation of physiologically resorbing primary teeth using Ag-NOR staining method. *International Journal of Paediatric Dentistry*. 2002 May;12(3):207-14. [10.1046/j.1365-263x.2002.00337.x] [PMID]
- [13] Haapasalo M, Endal U. Internal inflammatory root resorption: the unknown resorption of the tooth. *Endodontic topics*. 2006 Jul;14(1):60-79. [Link]
- [14] Westphalen VP, Gomes de Moraes I, Westphalen FH, Martins WD, Souza PC. Conventional and digital radiographic methods in the detection of simulated external root resorptions: a comparative study. *Dentomaxillofacial Radiology*. 2004 Jul;33(4):233-5. [10.1259/dmfr/65487937] [PMID]
- [15] Task Group on Control of Radiation Dose in Computed Tomography. Managing patient dose in computed tomography. A report of the International Commission on Radiological Protection. *Annals of the ICRP*. 2000;30(4):7-45. [10.1016/s0146-6453(01)00049-5] [PMID]
- [16] K Ghazikhanlou S. Iranian physicians' knowledge about radiation dose, received by patients in diagnostic radiology. 2009. [Link]
- [17] Patel S, Dawood A, Whaites E, Pitt Ford T. New dimensions in endodontic imaging: part 1. Conventional and alternative radiographic systems. *International endodontic journal*. 2009 Jun;42(6):447-62. [10.1111/j.1365-2591.2008.01530.x] [PMID]
- [18] Kiarudi AH, Eghbal MJ, Safi Y, Aghdasi MM, Fazlyab M. The applications of cone-beam computed tomography in endodontics: a review of literature. *Iranian endodontic journal*. 2015;10(1):16. [PMID]
- [19] Mehdizadeh M, Khademi AA, Shokraneh A, Farhadi N. Effect of digital noise reduction on the accuracy of endodontic file length determination. *Imaging science in dentistry*. 2013 Sep 1;43(3):185-90. [10.5624/isd.2013.43.3.185] [PMID]
- [20] Farhadi N, Shokraneh A, Mehdizadeh M. Effect of contrast inversion enhancement on the accuracy of endodontic file length determination in digital radiography. *Journal of Clinical and Diagnostic Research: JCDR*. 2015 May;9(5):ZC102. [10.7860/JCDR/2015/11767.5988] [PMID]
- [21] Mehdizadeh M, Khademi A, Shokraneh A, Farhadi N. Evaluation of the effect of digital magnification on the accuracy of endodontic file length determination Mojdeh Mehdizadeh, Abbasali Khademi 2, Ali Shokraneh 3. *J Isfahan Dent Sch* 2015;11:267-74. [Link]
- [22] Farhadi N, Shokraneh A, Saatchi M. Effect of different levels of sharpness processing filter on the measurement accuracy of endodontic file length. *Dental Hypotheses*. 2016 Jan 1;7(1):15-9. [Link]
- [23] Trope M. Root resorption due to dental trauma. *Endodontic topics*. 2002 Mar;1(1):79-100. [Link] [PMID]
- [24] Otto RL. Early and unusual incisor resorption due to impacted maxillary canines. *American journal of orthodontics and dentofacial orthopedics*. 2003 Oct 1;124(4):446-9. [10.1016/s0889-5406(03)00563-8] [PMID]
- [25] Milberg DJ. Labially impacted maxillary canines causing severe root resorption of maxillary central incisors. *The Angle Orthodontist*. 2006 Jan 1;76(1):173-6. [10.1043/0003-3219(2006)076[0173:LIMCCS]2.0.CO;2] [PMID]
- [26] Balto K, White R, Mueller R, Stashenko P. A mouse model of inflammatory root resorption induced by pulpal infection. *Oral Surgery, Oral Medicine, Oral Pathology, Oral Radiology, and*

- Endodontology. 2002 Apr 1;93(4):461-8. [[10.1067/moe.2002.122641](https://doi.org/10.1067/moe.2002.122641)] [PMID]
- [27] Eraso FE, Parks ET, Roberts WE, Hohlt WF, Ofner S. Density value means in the evaluation of external apical root resorption: an in vitro study for early detection in orthodontic case simulations. *Dentomaxillofacial Radiology*. 2007 Mar; 36(3):130-7. [[10.1259/dmfr/97564373](https://doi.org/10.1259/dmfr/97564373)] [PMID]
- [28] Dabbaghi A, Sharifi S, Esmaeili M. Accuracy of High-and Low-Resolution Cone-Beam Computed Tomographic Scans in the Detection of Impacted Tooth-Induced External Root Resorption: An Ex-Vivo Study. *Frontiers in Dentistry*. 2019 Nov;16(6):429. [[10.18502/ffd.v16i6.3442](https://doi.org/10.18502/ffd.v16i6.3442)] [PMID]
- [29] de-Azevedo-Vaz SL, Alencar PN, Rovaris K, Campos PS, Haiter-Neto F. Enhancement cone beam computed tomography filters improve in vitro periimplant dehiscence detection. *Oral Surgery, Oral Medicine, Oral Pathology and Oral Radiology*. 2013 Nov 1;116(5):633-9. [[10.1016/j.oooo.2013.06.029](https://doi.org/10.1016/j.oooo.2013.06.029)] [PMID]
- [30] Nascimento MC, Nejaim Y, De Almeida SM, Bóscolo FN, Haiter-Neto F, Sobrinho LC, Silva EJ. Influence of cone beam CT enhancement filters on diagnosis ability of longitudinal root fractures. *Dentomaxillofacial Radiology*. 2014 Mar;43(3): 20130374. [[10.1259/dmfr.20130374](https://doi.org/10.1259/dmfr.20130374)] [PMID]