

Research Paper

The Effect of Gamma Value Alterations for Detecting Vertical Root Fracture in Indirect Digital Radiograph (an In-vitro Study)



Mohammad Yazdizadeh¹, *Ali Habibikia², Parnian Alavinejad¹, Amirmohammad Aghamirzadeh¹

1. Department of Endodontics, Faculty of Dentistry, Ahvaz Jundishapur University of Medical Sciences, Ahvaz, Iran.

2. Department of Oral and Maxillofacial Radiology, Faculty of Dentistry, Ahvaz Jundishapur University of Medical Sciences, Ahvaz, Iran.



Citation Yazdizadeh M, Habibikia A, Alavinejad P, Aghamirzadeh A. [The Effect of Gamma Value Alterations for Detecting Vertical Root Fracture in Indirect Digital Radiograph (an In-vitro Study) (Persian)]. *Jundishapur Scientific Medical Journal*. 2022; 21(5):688-699. <https://doi.org/10.32598/JSMJ.21.5.2579>

doi <https://doi.org/10.32598/JSMJ.21.5.2579>



ABSTRACT

Background and Objectives Most digital imaging systems offer a variety of image processing techniques. Due to the importance of the accuracy of these images and their widespread application, this study aims to evaluate the detection of vertical root fracture (VRF) in indirect digital images by changing their gamma values.

Subjects and Methods In this study, 23 extracted teeth were prepared as samples from dental clinics in Ahvaz, Iran. The radiographs were obtained from the samples before and after VRF induction. After root canal preparation, a very thin disc was used to divide the teeth into two halves in the buccal-lingual direction to create a VRF. The two halves were re-attached to each other and mounted in in molds filled with a mixture of plaster and sawdust. After processing the images by adjusting their gamma values using low, medium and high settings, the images were viewed by two radiologists for the presence or absence of VRF.

Results In all three modes of gamma adjustment, the sensitivity, specificity and overall accuracy of images were high and there was no significant difference between the three modes.

Conclusion The high gamma for digital images can be used as a filter to detect VRF. The images with medium and low gamma values are less helpful for detecting VRF.

Keywords Gamma value, Indirect digital radiography, Vertical root fracture (VRF)

Received: 16 Jul 2021

Accepted: 10 Nov 2021

Available Online: 22 Nov 2022

*** Corresponding Author:**

Ali Habibikia, Assistant Professor.

Address: Department of Oral and Maxillofacial Radiology, Faculty of Dentistry, Ahvaz Jundishapur University of Medical sciences, Ahvaz, Iran.

Tel: +98 (902) 6260011

E-Mail: alihabibikia@yahoo.com

Extended Abstract

Introduction

Vertical root fracture (VRF) may initiate from the internal root (canal wall) or from the apex or middle part of the root. Radiographic diagnosis of VRF is difficult due to various fracture patterns, and in many cases, fractures are not seen on radiographs. Only one-third of these fractures can be detected by conventional radiography. Conventional radiography creates only two-dimensional image of an anatomical structure. The emergence of digital imaging was a revolution in radiography. Digital radiography eliminates the presence of hazardous chemicals and waste used in developing the image. In recent years, several intra-oral digital radiography systems have been introduced for dental imaging. The most important advantages of these systems are reduction of X-ray dose, ability to exchange information, reduction of working time, and elimination of the need for using fixer and developer solutions. In some studies, the resolution and amplitude of digital images have been reported to lower than those of conventional images, although the image can be improved by using image processing software and the factors affecting image quality can be reduced. There are many processing algorithms that improve the quality of digital images. Noise reduction, sharpening/smoothing, edge enhancement, and gamma value adjustment are some of these algorithms. These algorithms can make the image more pleasant for the viewer, but their detection ability is debatable and their use may lead to the removal of fine details from the image. Digital radiography does not always effectively use the shades of gray. The images can be either too dark or too light, or have very high or insufficient contrast in certain areas. Some tools provide the possibility to adjust the gamma value. The gamma value is a feature of an X-ray image, whose increase can make dark areas darker and light areas lighter. So far, no study has been conducted on the effect of gamma value adjustment for diagnosing VRF; therefore, we aim to investigate the diagnosis of VRF with digital radiography by adjusting the gamma value of the images.

Methods

In this study, 23 extracted teeth were used as samples which were prepared from dental clinics in Ahvaz, Iran. Radiographs were prepared from the samples before the induction of VRF (group 1), and again after complete VRF induction (group 2). Roots of samples were prepared using hand K-Files (Mani, Japan) ranging in size from 15 to 80 by passive step-back method, and obtura-

tion was done with gutta-percha of suitable size based on lateral condensation method using manual spreader. To induce VRF in the samples, we divided the teeth into two halves with a very thin disc in the buccolingual direction. Then, the two halves were attached to each other again using an adhesive wax and mounted in molds filled with a mixture of plaster and sawdust. To simulate the periodontal ligament space, we covered the tooth with a thin layer of red wax. Indirect digital images were prepared by photostimulable storage phosphor plates in the Digora system (Optime, Soredex, Finland). Digital images were processed in Scanora software, version 3 (Astara32, Soredex, Finland) to adjust their gamma value using low, medium, and high settings. The obtained data were calculated with the gold standard and used for statistical analysis. The radiation to plates was done with XGenus DC device (de Gotzen, Italy) with following settings: kvp=70, mA=8, exposure time=0.32 seconds, total aluminum filtration thickness=2 mm, and focal spot=32 cm. An acrylic plate with a thickness of 1.5 cm was placed between the X-ray tube and the teeth to mimic soft tissue. In Scanora software, two copies of each image were first prepared. Then, the option of gamma setting was selected for each image, where we used 50 for low gamma, 100 for medium gamma, and 150 for high gamma. Then, two radiologists examined the images. They used the same monitor in the same room and under the same conditions for viewing the images. To avoid eye fatigue, they were not allowed to view more than 20 images in each round of evaluation. The images had been coded and it was known what tooth numbers had been included in each image.

Results

In digital images with low gamma viewed by the first observer, the sensitivity, specificity, and overall accuracy were 91.30%, 82.61% and 87%, respectively. McNemar's test results showed no significant difference between digital imaging with low gamma rate and control setting ($P=0.688$). In digital images with medium gamma viewed by the first observer, the sensitivity, specificity, and overall accuracy were 91.30%, 86.96% and 89%, respectively. McNemar's test results showed no significant difference between digital imaging with medium gamma imaging and control setting ($P=0.999$).

In digital images with low gamma viewed by the second observer, the sensitivity, specificity, and overall accuracy were 91.30%, 73.91% and 83%, respectively. McNemar's test results showed significant difference between imaging with the low gamma and control setting ($P=0.289$). In digital images with medium gamma level

viewed by the second observer, the sensitivity, specificity, and overall accuracy were 95.65%, 78.26% and 87%, respectively. McNemar's test results showed no significant difference between digital imaging with medium gamma and control setting ($P=0.219$). The area under the ROC curve (AUC) for the first observer was 87% in images with low gamma, 89% in images with medium gamma, and 87% in images with high gamma, but there was no significant difference between these AUCs ($P>0.05$). The AUC for the second observer was 83% in images with low gamma, 87% in images with medium gamma, and 89% in images with high gamma, but there was no significant difference between these AUCs ($P>0.05$).

Conclusion

The sensitivity, specificity, and overall accuracy of digital images are high in all three modes (low, medium, and high gamma), and there is no significant difference between these modes; however, the images with medium gamma and high gamma are slightly better than those with low gamma, the best setting for diagnosis depends on the opinion of the observer.

Ethical Considerations

Compliance with ethical guidelines

This study was approved by the ethics committee of [Ahvaz Jundishapur University of Medical Sciences](#) (Code: IRAJUMS.REC.1399.98).

Funding

This research did not receive any specific grant from funding agencies in the public, commercial, or not-for-profit sectors.

Authors contributions

Sample preparation: Ali Habibikia; Writing, data analysis, and methodology: Amirmohammad Aghamirzadeh and Mohammad Yazdizade; Supervision and project administration: Parnian Alavinejad.

Conflicts of interest

The authors declared no conflict of interest.

مقاله پژوهشی

تأثیر تغییرات میزان گاما در تشخیص شکستگی عمودی ریشه در رادیوگرافی دیجیتال غیرمستقیم: مطالعه آزمایشگاهی

محمد یزدی زاده^۱، * علی حبیبی کیا^۲، پرینان علوی نژاد^۱، امیرمحمد آقامیرزاده^۱

۱. گروه اندودانتیکس، دانشکده دندانپزشکی، دانشگاه علوم پزشکی جندی شاپور اهواز، اهواز، ایران.

۲. گروه رادیولوژی دهان فک و صورت، دانشکده دندانپزشکی، دانشگاه علوم پزشکی جندی شاپور اهواز، اهواز، ایران.

Use your device to scan and read the article online



Citation Yazdizadeh M, Habibikia A, Alavinejad P, Aghamirzadeh A. [The Effect of Gamma Value Alterations for Detecting Vertical Root Fracture in Indirect Digital Radiograph (an In-vitro Study) (Persian)]. *Jundishapur Scientific Medical Journal*. 2022; 21(5):688-699. <https://doi.org/10.32598/JSMJ.21.5.2579>

<https://doi.org/10.32598/JSMJ.21.5.2579>

چکیده



زمینه و هدف امروزه اغلب سیستم‌های تصویربرداری دیجیتال انواع مختلفی از تکنیک‌های پردازش تصویر را در دسترس قرار می‌دهند. با توجه به اهمیت دقت و کاربرد گسترده آن‌ها در این مطالعه به بررسی شکستگی عمودی ریشه در رادیوگرافی دیجیتال غیرمستقیم از طریق تغییر میزان گامای تصویر (مطالعه آزمایشگاهی) پرداختیم.

روش بررسی برای این منظور از ۲۳ عدد از دندان‌های کشیده در کلینیک‌های دندان پزشکی اهواز استفاده شد. قبل و بعد از القای شکستگی عمودی ریشه از نمونه‌ها رادیوگرافی تهیه شد. آماده‌سازی کانال دندان‌ها صورت گرفت و جهت ایجاد شکستگی عمودی از یک دیسک بسیار نازک در جهت باکولینگوالی استفاده شد. نمونه‌ها دوباره در مخلوط گچ و خاک اره مانت شدند. پس از پردازش تصاویر با تغییر دادن میزان گاما، با درجات کم، متوسط و زیاد، گرافی‌ها توسط ۲ متخصص رادیولوژیست از نظر وجود یا عدم وجود شکستگی عمودی ریشه ارزیابی شدند.

یافته‌ها با توجه به آزمون‌های انجام شده و نتایج در هر ۳ روش، حساسیت و اختصاصیت و صحت کلی بالا بود و اختلاف معناداری بین ۳ حالت مشاهده نشد.

نتیجه‌گیری تصاویر با گامای زیاد که جهت تشخیص شکستگی عمودی ریشه به کار می‌روند، می‌توانند به‌عنوان یک فیلتر مورد پردازش قرار بگیرند و تصاویر با گامای متوسط و کم به میزان نسبتاً کمتری در شناسایی شکستگی عمودی ریشه به ما کمک می‌کنند.

کلیدواژه‌ها تغییرات میزان گاما، رادیوگرافی دیجیتال غیرمستقیم، شکستگی عمودی ریشه

تاریخ دریافت: ۲۵ تیر ۱۴۰۰

تاریخ پذیرش: ۱۹ آبان ۱۴۰۰

تاریخ انتشار: ۰۱ آذر ۱۴۰۱

* نویسنده مسئول:

علی حبیبی کیا

نشانی: اهواز، دانشگاه علوم پزشکی جندی شاپور اهواز، دانشکده دندانپزشکی، گروه اندودانتیکس.

تلفن: +۹۸ ۰۱۱ ۶۲۶۲۰۰ (۹۰۲)

رایانامه: alihakibikia@yahoo.com

مقدمه

شکستگی‌های عمودی ریشه^۱ احتمالاً از داخل (دیواره کانال) شروع به گسترش می‌کنند یا ممکن است از اپکس یا بخش میانی ریشه شروع شوند.

دو علت اصلی اثبات شده برای ایجاد شکستگی عمودی ریشه سمان کردن پست و متراکم کردن مواد حین پر کردن ریشه است. ریشه‌های مستعد شکستگی عمودی ریشه، ریشه‌های انحنادار، عریض از جهت فاسیولینگوال و باریک در جهت مزبودیستال، مثل پرمولرها و اینسیزورهای مندیبل، پرمولر دوم ماگز بلا، میو باکال مولر ماگز بلا و ریشه‌های مزیاال و دیستال مولر مندیبل هستند.

شکستگی عمودی ریشه اغلب با بیماری پرپودنتال یا درمان ریشه^۲ شکست خورده اشتباه گرفته می‌شود، به ندرت علامت‌دار است و معمولاً تورم موضعی یا آبسه پرپودنتال عاملی است که بیمار را به مطب می‌آورد. در رادیوگرافی اغلب همراه با تحلیل در سطح جانبی ریشه به همراه تحلیل زاویه‌دار در سرویکال است. ممکن است نمای hanging drop یا J Shape یا halo like وجود داشته باشد. شکستگی‌های عمودی ریشه شایع‌ترین فرم شکستگی‌های طولی دندان هستند [۱].

در دندان‌هایی که درمان ریشه نشده‌اند، شکستگی عمودی ریشه ممکن است به عنوان نتیجه گسترش اپیکالی یک ترک کروئالی در عاج ریشه‌ای رخ دهد. فاکتورهای اتیولوژیک شامل فشارهای مضغی (جویدن) بیش‌ازحد، عادات پارافانکشنال و پروسه‌های ترمیمی قبلی است [۲].

تشخیص رادیوگرافی شکستگی عمودی ریشه به خاطر الگوهای متنوع شکستگی دشوار است و در بسیاری از نمونه‌ها شکستگی‌ها در رادیوگرافی دیده نمی‌شوند. متأسفانه فقط یک سوم این شکستگی‌ها می‌توانند با رادیوگرافی معمولی تشخیص داده شوند. رادیوگرافی معمولی تنها ۲ بعد از ۳ بعد یک ساختار آناتومیک را نشان می‌دهد.

تشخیص قطعی رادیوگرافیک شکستگی عمودی ریشه با وجود ۲ مورد ممکن می‌شود: یکی حضور یک خط رادیولوسنت شکستگی hair-like در حجم دنتین و دیگری تظاهر رادیوگرافیک جداشدگی قطعه ریشه که اغلب با از دست رفتن وسیع استخوان اطراف ریشه یا دندان همراه است [۳].

ظهور تصویربرداری دیجیتال، تحولی در رادیوگرافی ایجاد کرد. رادیوگرافی دیجیتال ظهور و ثبوت شیمیایی و مواد زاید پرخطر مورد استفاده در آن را حذف می‌کند. در سال‌های اخیر

سیستم‌های رادیوگرافی دیجیتال داخل دهانی متعددی به عرصه دندانپزشکی معرفی شده‌اند. مهم‌ترین مزایای این سیستم‌ها عبارت‌اند از: کاهش دُز اشعه ایکس، قابلیت تبادل اطلاعات، کاهش زمان کار و حذف ظهور و ثبوت با محلول. در تعدادی از مطالعات رزولوشن (وضوح) و دامنه تصاویر دیجیتال پایین‌تر از رادیوگرافی معمولی ارزیابی شده است. تصویر دیجیتال دارای این قابلیت ممتاز است که با استفاده از نرم‌افزار پردازش تصویر می‌توان اطلاعات باارزش را بهبود بخشید و عوامل مخل کیفیت تصویر را کاهش داد [۴].

فیلم معمولی و سیستم رادیوگرافی دیجیتال محدودیت‌های مختلفی برای تشخیص شکستگی عمودی ریشه دارند، شامل این حقیقت که اشعه X باید از خط شکستگی عبور کند تا بتواند اندازه‌گیری شود. سیستم تصویربرداری دیجیتال در مقایسه با فیلم معمولی مزیت‌هایی از جمله کاهش دُز اشعه برای بیمار و داشتن ابزارها و برنامه‌های برای بهبود کیفی تصویر و حذف تاریکخانه و محلول‌های شیمیایی دارد [۵].

الگوریتم‌های پردازش متعددی وجود دارند که کیفیت تصاویر دیجیتال را بهبود می‌بخشند؛ کاهش نویز^۳، تیز کردن-صاف کردن (بهبود لبه‌ها)^۴، افزایش لبه^۵ و تغییر مقدار گاما^۶ مثال‌هایی از این الگوریتم‌ها هستند. این فیلترها می‌توانند تصویر را از نظر بیننده خوشایندتر کنند، اما ارزش تشخیص آن‌ها مورد بحث است و کاربرد آن‌ها ممکن است به حذف جزئیات ظریف تصویر منجر شود [۶، ۷].

رادیوگرافی دیجیتال همیشه به‌طور مؤثر، از دامنه کامل سایه‌های خاکستری استفاده نمی‌کند. آن‌ها می‌توانند نسبتاً تیره یا روشن باشند و می‌توانند در مناطقی مشخص، کنتراست بسیار بالا یا ناکافی نشان دهند. برخی از ابزارها امکان تنظیم مقدار گاما را فراهم می‌کنند. گامای تصویر یک ویژگی تصویر است، به گونه‌ای که با تغییر دادن مقدار گامای تصویر کنتراست تصویر را به‌طور انتخابی در مناطق روشن‌تر و یا تیره‌تر تصویر افزایش می‌دهند [۸].

باتوجه به اینکه تاکنون در مورد تأثیر تغییرات میزان گاما در تشخیص شکستگی عمودی ریشه مطالعه‌ای انجام نگرفته است، بر آن شدیم که تشخیص شکستگی عمودی ریشه را در رادیوگرافی دیجیتال با تغییر میزان گاما بررسی کنیم و گامی در بهبود عملکرد تشخیصی و به تبع آن سلامت و رضایت بیماران برداریم.

3. Noise reduction
4. Sharpening-smoothing
5. Edge enhancement
6. Gamma value alteration

1. Vertical Root Fracture (VRF)
2. Root Canal therap (RCT)

روش بررسی

صفحه آکرلی با ضخامت ۱/۵ سانتی‌متر بین تیوب اشعه X و دندان‌ها جهت بازسازی بافت نرم قرار گرفت (تصاویر شماره ۱ و ۲).

تعیین میزان گاما

در نرم‌افزار Scanora ابتدا ۲ کپی از هر تصویر تهیه شد. سپس گزینه تغییرات گاما برای هر تصویر انتخاب شد، به نحوی که برای میزان گامای کم عدد ۵۰، برای گامای متوسط عدد ۱۰۰ و برای گامای زیاد عدد ۱۵۰ لحاظ شد. سپس ۲ متخصص رادیولوژی، تصاویر را بررسی کردند. تمامی مشاهده‌گرها از یک مانیتور در یک اتاق و شرایط یکسان برای مشاهده تصاویر استفاده کردند. جهت جلوگیری از خستگی چشم مشاهده‌گرها در هر نوبت ارزیابی، بیش از ۲۰ تصویر مشاهده نشد. رادیوگرافی‌ها کدگذاری شده بودند و مشخص بود که در هر رادیوگرافی چه شماره‌هایی قرار گرفته است [۲].

روش محاسبه اندازه نمونه‌ها و نمونه‌گیری

برای محاسبه اندازه نمونه‌ها و نمونه‌گیری از فرمول شماره ۱ و ۲ استفاده شد:

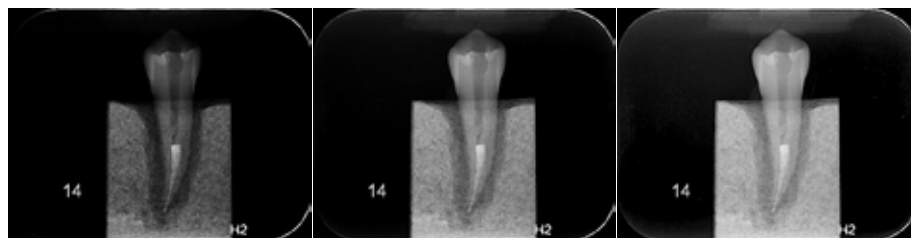$$N = \frac{Z_{1-2\alpha}^2 (1-p)}{d^2}$$

1. P=0/068
1-24
D=0/11

برای این منظور از ۲۳ عدد از دندان‌های کشیده در کلینیک‌های دندان‌پزشکی اهواز استفاده شد. قبل از القای شکستگی عمودی ریشه از نمونه‌ها رادیوگرافی تهیه شد (گروه ۱)، از این دندان‌ها دوباره بعد از القای شکستگی عمودی ریشه کامل رادیوگرافی تهیه شد (گروه ۲). ریشه دندان‌ها با استفاده از K-File (MANI) از سایز ۱۵ تا ۸۰ به روش پس‌واستپ‌بک آماده‌سازی شد و آبچوریشن با گوتاپرکا با سایز مناسب و روش تراکم جانبی و با استفاده از اسپریدر دستی صورت گرفت. جهت ایجاد شکستگی عمودی ریشه القایی در نمونه‌ها، با یک دیسک بسیار نازک در جهت باکولینگوالی به صورت طولی دندان‌ها را به ۲ نیمه تقسیم و به این صورت شکستگی عمودی کامل ایجاد شد. نمونه‌ها را با موم چسب دوباره در کنار هم قرار داده شدند و در مخلوطی از گچ و خاک اره مانت شدند و برای شبیه‌سازی فضای لیگامان پرپودنتال، اطراف دندان با لایه نازکی از موم قرمز پوشانده شدند [۹].

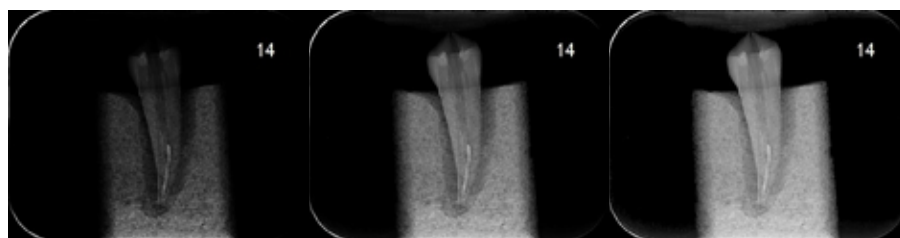تهیه تصاویر

رادیوگرافی‌های دیجیتال غیرمستقیم توسط صفحات PSP در سیستم Digora (Optime, Sordex-, Finland) تهیه شد. رادیوگرافی‌های دیجیتال به منظور تغییر گاما با درجه کم و متوسط و زیاد در نرم‌افزار Scanora (Astar32 version 3.00, Sor-dex, Finland) مورد پردازش قرار گرفتند و یافته‌ها در ۲ نوع رادیوگرافی با استاندارد طلایی محاسبه و در تحلیل آماری به کار گرفته شدند. پرتوئابی به صفحات و با دستگاه Xgenus dc (de Gotzen, Italy) و شرایط اکسپوزر ۷۰ kVp، ۸ mA، زمان پرتوئابی ۰/۳۲ ثانیه، با ضخامت فیلتراسیون کلی آلومینیوم ۲ میلی‌متر و فاصله (Focal spot - Receptor) ۳۲ سانتی‌متر تهیه شد. یک



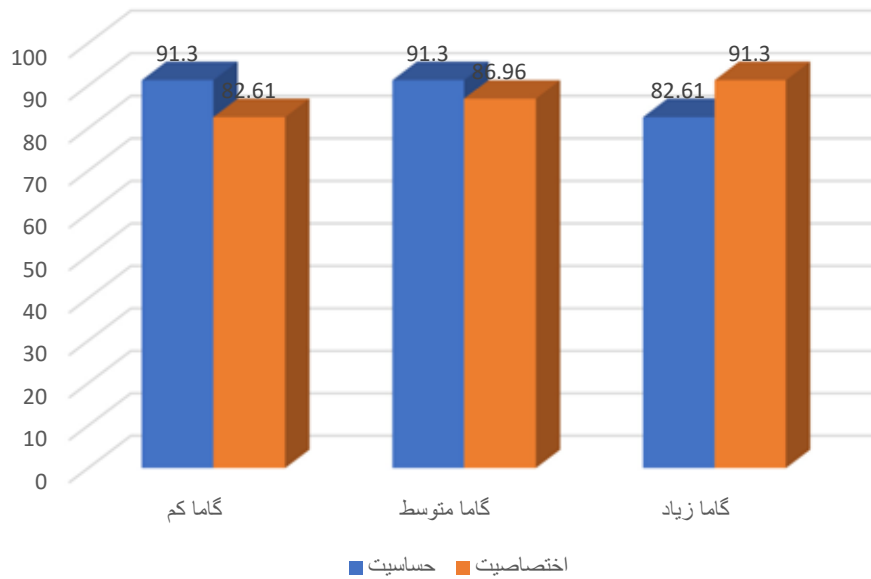
جندی شاپور
مجله علمی پزشکی

تصویر ۱. گروه کنترل با گامای کم، متوسط و زیاد



جندی شاپور
مجله علمی پزشکی

تصویر ۲. گروه شکستگی عمودی ریشه با گامای کم، متوسط و زیاد

مجله علمی پزشکی
جندی شاپور

تصویر ۳. مقایسه اختصاصیت و حساسیت در روش‌های مختلف پردازش تصویر در تشخیص شکستگی در مشاهده‌گر اول

ادامه ارائه می‌شود.

نظرات مشاهده‌گرها ثبت شد و تصاویر رادیوگرافی پری اپیکال دیجیتال برای هر مشاهده‌گر در ۳ حالت گامای کم، گامای متوسط و گامای زیاد به دست آمد. شاخص‌های برآورد اعتبار شامل حساسیت و اختصاصیت محاسبه شدند و نیز صحت کلیبا استفاده از تحلیل‌های تحت منحنی راک محاسبه شد.

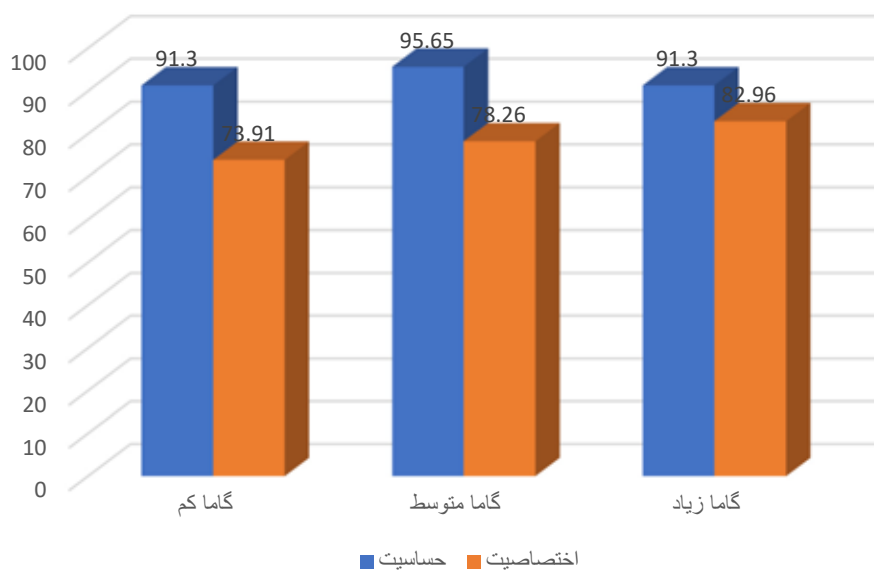
تحلیل آماری مشاهده تصاویر رادیوگرافی دیجیتال با میزان گامای کم توسط مشاهده‌گر اول نشان داد حساسیت، ویژگی و

$$2. N = \frac{(1/96)^2 \times 0/68 \times 0/31}{(0/11^2)} = 23$$

۹۵ درصد برای ضریب اطمینان $Z_{1-\alpha/2} = 1/96$

یافته‌ها

بعد از جمع‌آوری داده‌ها و وارد کردن اطلاعات در نرم‌افزار SPSS فرضیه‌های تحقیق با استفاده از آزمون کاپا و مک‌نمار در

مجله علمی پزشکی
جندی شاپور

تصویر ۴. مقایسه اختصاصیت و حساسیت در روش‌های مختلف پردازش تصویر در تشخیص شکستگی در مشاهده‌گر دوم

جدول ۱. مقایسه تعداد پاسخ‌های مثبت واقعی، منفی واقعی، مثبت کاذب و منفی کاذب در روش‌های مختلف پردازش تصویر در تشخیص وجود شکستگی در مشاهده گر اول

نتایج	تصویر	مثبت واقعی	منفی واقعی	مثبت کاذب	منفی کاذب
گامای کم	۲۱	۱۷	۶	۲	
گامای متوسط	۲۲	۱۸	۵	۱	
گامای زیاد	۲۱	۲۰	۳	۲	

مجله علمی پزشکی
جندی شاپور

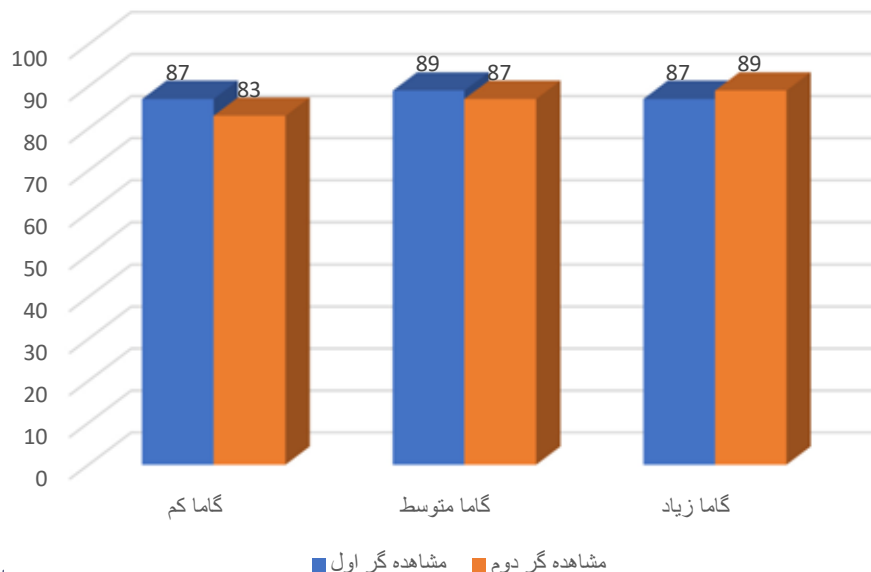
جدول ۲. مقایسه تعداد پاسخ‌های مثبت واقعی، منفی واقعی، مثبت کاذب و منفی کاذب در روش‌های مختلف پردازش تصویر در تشخیص وجود شکستگی در مشاهده گر دوم

نتایج	تصویر	مثبت واقعی	منفی واقعی	مثبت کاذب	منفی کاذب
گامای کم	۲۱	۱۹	۴	۲	
گامای متوسط	۲۱	۲۰	۳	۲	
گامای زیاد	۱۹	۲۱	۲	۴	

مجله علمی پزشکی
جندی شاپور

تحلیل آماری مشاهده تصاویر گامای متوسط توسط مشاهده گر اول نشان داد که حساسیت، ویژگی و صحت کلی به ترتیب ۹۱/۳۰، ۸۶/۹۶ و ۸۹ درصد است. آزمون مکنمار نشان داد بین روش تصویربرداری گامای متوسط و واقعیت تفاوت معنادار آماری وجود ندارد ($P=0/999$). توافق بین تصویر گامای متوسط و واقعیت ۰/۷۸۳ است (تصویر شماره ۳).

صحت کلی به ترتیب ۹۱/۳۰، ۸۲/۶۱ و ۸۷ درصد است. آزمون مکنمار نشان داد بین روش تصویر برداری رادیوگرافی دیجیتال با میزان گاما کم و واقعیت تفاوت معنادار آماری وجود ندارد ($P=0/688$). توافق بین تصویر گامای کم و واقعیت ۰/۷۳۹ است (تصویر شماره ۳).



مجله علمی پزشکی
جندی شاپور

تصویر ۵. مقایسه صحت کلی در روش‌های مختلف پردازش تصویر در تشخیص شکستگی در بین مشاهده گرها

جدول ۳. توافق بین مشاهده گر اول و دوم در حالت گامای کم: ۰/۴۷۰ (آزمون کاپا)

مشاهده گر	درصد			
	حساسیت	اختصاصیت	ارزش اخباری مثبت	ارزش اخباری منفی
اول	۹۱/۳۰ (۷۱/۹۶، ۹۸/۹۳)	۸۲/۶۱ (۶۱/۲۲، ۹۵/۰۵)	۸۴ (۶۳/۹۲، ۹۵/۴۶)	۹۰/۴۸ (۶۹/۶۲، ۹۸/۸۳)
دوم	۹۱/۳۰ (۷۱/۹۶، ۹۸/۹۳)	۷۳/۹۱ (۵۱/۵۹، ۸۹/۷۷)	۷۷/۷۸ (۵۷/۷۴، ۹۱/۳۸)	۸۹/۴۷ (۶۶/۸۶، ۹۸/۷۰)

مجله علمی پزشکی
جندی شاپور

جدول ۴. توافق بین مشاهده گر اول و دوم با گامای متوسط: ۰/۷۸۱ (آزمون کاپا)

مشاهده گر	درصد			
	حساسیت	اختصاصیت	ارزش اخباری مثبت	ارزش اخباری منفی
اول	۸۲/۶۱ (۶۱/۲۲، ۹۵/۰۵)	۹۱/۳۰ (۷۱/۹۶، ۹۸/۹۳)	۹۰/۴۸ (۶۳/۹۲، ۹۵/۴۶)	۸۴ (۶۳/۹۲، ۹۵/۴۶)
دوم	۹۱/۳۰ (۷۱/۹۶، ۹۸/۹۳)	۸۶/۹۶ (۶۶/۴۱، ۹۷/۲۲)	۸۷/۵ (۶۷/۶۴، ۹۷/۳۴)	۹۰/۹۱ (۷۰/۸۴، ۹۸/۸۸)

مجله علمی پزشکی
جندی شاپور

جدول ۵. توافق بین مشاهده گر اول و دوم در تصاویر گامای زیاد: ۰/۷۸۳ (آزمون کاپا)

مشاهده گر	درصد			
	حساسیت	اختصاصیت	ارزش اخباری مثبت	ارزش اخباری منفی
اول	۹۱/۳۰ (۷۱/۹۶، ۹۸/۹۳)	۸۶/۹۶ (۶۶/۴۱، ۹۷/۲۲)	۸۷/۵ (۶۷/۶۴، ۹۷/۳۴)	۹۰/۹۱ (۷۰/۸۴، ۹۸/۸۸)
دوم	۹۵/۶۵ (۷۸/۰۵، ۹۹/۸۹)	۷۸/۲۶ (۵۶/۳۰، ۹۲/۵۴)	۸۱/۴۸ (۶۱/۹۲، ۹۳/۷۰)	۹۴/۷۴ (۷۳/۹۷، ۹۹/۸۷)

مجله علمی پزشکی
جندی شاپور

تفاوت معنادار آماری وجود ندارد ($P=0/289$). توافق بین تصویر گامای کم و واقعیت ۰/۶۵۲ است (تصویر شماره ۴).

تحلیل آماری مشاهده تصاویر رادیوگرافی دیجیتال با میزان گامای متوسط توسط مشاهده گر دوم نشان داد حساسیت، ویژگی و صحت کلی به ترتیب ۹۵/۶۵، ۷۸/۲۶ و ۸۷ درصد است. آزمون مکنمار نشان داد بین روش تصویربرداری با گامای متوسط و واقعیت تفاوت معنادار آماری وجود ندارد ($P=0/219$). توافق بین تصویر با گامای متوسط و واقعیت ۰/۷۳۹ است (تصویر شماره ۴).

تحلیل آماری مشاهده تصاویر گامای زیاد، توسط مشاهده گر اول نشان داد حساسیت، ویژگی و صحت کلی به ترتیب ۸۲/۶۱، ۹۱/۳۰ و ۸۷ درصد است. آزمون مکنمار نشان داد بین روش تصویربرداری گامای زیاد و واقعیت تفاوت معنادار آماری وجود ندارد ($P=0/688$). توافق بین تصویر گامای زیاد و واقعیت ۰/۷۳۹ است (تصویر شماره ۳).

تحلیل آماری مشاهده تصاویر رادیوگرافی دیجیتال با میزان گامای کم توسط مشاهده گر دوم نشان داد حساسیت، ویژگی و صحت کلی به ترتیب ۹۱/۳۰، ۷۳/۹۱ و ۸۳ درصد است. آزمون مکنمار نشان داد بین روش تصویربرداری گامای کم و واقعیت

مساحت زیر منحنی راک مشاهده‌گر دوم در حالت تصاویر با گامای کم ۸۳ درصد و در حالت تصاویر با گامای متوسط ۸۷ درصد و با گامای زیاد ۸۹ درصد بود که بین این مساحت‌های زیر منحنی راک اختلاف معنادار آماری وجود ندارد ($P > 0/05$).

بحث

شکستگی عمودی ریشه همیشه سبب ناراحتی مشخص بیمار نمی‌شود، اما در طولانی‌مدت توانایی تخریب پیش‌رونده الیاف پرپودنتال، استخوان و سایر بافت‌های حمایت‌کننده را دارد. تشخیص قطعی شکستگی عمودی ریشه به‌صورت مشاهده مستقیم ریشه با یا بدون مداخله جراحی است. بدیهی است که رادیوگرافی می‌تواند کمک شایانی به تشخیص این مشکل دندان کند [۱۰]. به‌طور معمول، رادیوگرافی یکی از راه‌های کمک‌کننده در تشخیص شکستگی عمودی ریشه است. در حال حاضر رادیوگرافی دیجیتال به‌طور وسیعی جهت شناسایی شکستگی عمودی ریشه به کار برده می‌شود [۱۱]. در سال‌های اخیر سیستم‌های رادیوگرافی دیجیتال داخل دهانی متعددی به عرصه دندان پزشکی معرفی شده‌اند. مهم‌ترین مزایای این سیستم‌ها عبارت‌اند از: کاهش دُز اشعه x، قابلیت تبادل اطلاعات، کاهش زمان کار و حذف ظهور و ثبوت با محلول. از دیگر فواید رادیوگرافی دیجیتال، امکان بهبود تصاویر بعد از اکسپوژر توسط نرم‌افزارها و فیلترهای پردازش تصویر است [۱۲]. استفاده از فیلترهای نرم‌افزاری می‌تواند فقدان کیفیت تصویر را که ناشی از اکسپوژر کم و یا نویز است، کاهش دهد و همراه با کاهش در دُز اکسپوژر باشد. در تعدادی از مطالعات رزولوشن و دامنه تصاویر دیجیتال پایین‌تر از رادیوگرافی معمولی ارزیابی شده است. اگرچه تصویر دیجیتال دارای این قابلیت ممتاز است که با کاربرد ابزار نرم‌افزار پردازش (پروسسینگ) تصویر، می‌توان اطلاعات باارزش را بهبود بخشید و عوامل مخد در کیفیت تصویر را کاهش داد [۱۳]. گامای یک تصویر ویژگی کاربردی تصویربرداری دیجیتال است. به‌گونه‌ای که با تغییر مقدار گامای تصویر، کنتراست تصویر به‌طور انتخابی در مناطق روشن‌تر یا تیره‌تر تصویر افزایش می‌یابد [۴].

مطالعاتی که در زمینه مقایسه دقت رادیوگرافی دیجیتال با و بدون استفاده از فیلترهای پردازش تصویر در تشخیص شکستگی عمودی ریشه انجام گرفته، بسیار محدودند.

مهرعلیزاده و همکاران در سال ۱۳۹۴ ارزیابی دقت نرم‌افزار کنتراست معکوس در رادیوگرافی دیجیتال جهت تشخیص شکستگی عمودی ریشه دندان را بررسی کردند. در این مطالعه تشخیصی از ۴۰ دندان تک‌ریشه خارج‌شده، تصاویری با گیرنده فسفرپلیت تهیه کردند و از هر دندان در حالت سالم و شکسته، تصاویر اولیه و کنتراست معکوس تهیه و ذخیره کردند و به این نتیجه رسیدند که کاربرد گزینه نرم‌افزاری کنتراست معکوس جهت تشخیص شکستگی عمودی ریشه، اختلافی با نمای اولیه نشان نمی‌دهد [۱۴].

تحلیل آماری مشاهده تصاویر رادیوگرافی دیجیتال با میزان گامای زیاد، توسط مشاهده‌گر دوم نشان داد که حساسیت، ویژگی و صحت کلی به‌ترتیب ۹۱/۳۰، ۸۶/۹۶ و ۰/۸۹ است. آزمون مک‌نمار نشان داد بین روش تصویربرداری با گامای زیاد و واقعیت تفاوت معنی‌دار آماری وجود ندارد ($P = 0/999$). توافق بین تصویر با گامای زیاد و واقعیت ۰/۷۸۳ است (تصویر شماره ۴).

در مشاهده‌گر اول بیشترین میزان پاسخ‌های مثبت واقعی به تصاویر با گامای کم و متوسط و بیشترین میزان منفی واقعی به تصاویر با گامای زیاد و در مشاهده‌گر دوم بیشترین موارد مثبت و منفی واقعی به گامای متوسط و شدید تعلق دارد (جدول شماره ۱ و ۲).

تحلیل آماری مشاهده تصاویر رادیوگرافی دیجیتال با میزان گامای کم توسط مشاهده‌گر اول نشان داد حساسیت، ویژگی و صحت کلی به‌ترتیب ۹۱/۳۰، ۸۲/۶۱ و ۰/۸۷ و در مشاهده‌گر دوم به‌ترتیب ۹۱/۳۰، ۷۳/۹۱ و ۸۳ درصد است (جدول شماره ۳).

تحلیل آماری مشاهده تصاویر رادیوگرافی دیجیتال با میزان گامای زیاد، توسط مشاهده‌گر اول نشان داد که حساسیت، ویژگی و صحت کلی به‌ترتیب ۸۲/۶۱، ۹۱/۳۰ و ۰/۸۷ درصد است و در مشاهده‌گر دوم به‌ترتیب ۹۱/۳۰، ۸۶/۹۶ و ۰/۸۹ است (جدول شماره ۴).

تحلیل آماری مشاهده تصاویر رادیوگرافی دیجیتال با میزان گامای متوسط، توسط مشاهده‌گر اول نشان داد که حساسیت، ویژگی و صحت کلی به‌ترتیب ۹۱/۳۰، ۸۶/۹۶ و ۰/۸۹ درصد است و در مشاهده‌گر دوم به‌ترتیب ۹۵/۶۵، ۷۸/۲۶ و ۰/۸۷ درصد است (جدول شماره ۵).

برای مشاهده‌گر اول بیشترین صحت کلی مربوط به تصاویر با گامای متوسط و برای مشاهده‌گر دوم بیشترین صحت کلی مربوط به تصاویر با گامای زیاد و بعد از آن به گامای متوسط تعلق دارد (تصویر شماره ۵).

در مشاهده‌گر اول بیشترین حساسیت به تصاویر با گامای کم و متوسط و بیشترین اختصاصیت مربوط به تصاویر با گامای زیاد است. در مشاهده‌گر دوم بیشترین حساسیت به گامای متوسط و بیشترین اختصاصیت به تصاویر با گامای زیاد و بعد از آن به گامای متوسط تعلق دارد (تصاویر شماره ۳ و ۴).

آزمون مقایسه مساحت زیر منحنی راک^۷

مساحت زیر منحنی راک مشاهده‌گر اول در حالت تصاویر با گامای کم ۸۷ درصد و در حالت تصاویر با گامای متوسط ۸۹ درصد و با گامای زیاد ۸۷ درصد بود که بین این مساحت‌های زیر منحنی راک اختلاف معنادار آماری وجود ندارد ($P > 0/05$).

مواردی که در ادامه می‌آیند پیشنهادات این مطالعه هستند: بررسی تأثیر فیلترهای پردازش تصویر در شناسایی شکستگی عمودی ریشه در سایر سیستم‌های دیجیتال؛ بررسی تأثیر سایر فیلترهای پردازش تصویر مانند 3D emboss و غیره در شناسایی شکستگی عمودی ریشه و در صورت امکان انجام مطالعه به صورت invivo و مقایسه نتایج آن با مطالعه حاضر.

ملاحظات اخلاقی

پیروی از اصول اخلاق پژوهش

این مقاله در تاریخ ۱۳۹۹/۵/۱۲ توسط کمیته اخلاق در پژوهش دانشگاه علوم پزشکی جندی شاپور اهواز با کد اخلاق IRAJUMS.REC.1399.98 تصویب شد.

حامی مالی

این پژوهش هیچ‌گونه کمک مالی از سازمانی‌های دولتی، خصوصی و غیرانتفاعی دریافت نکرده است.

مشارکت‌نویسندگان

تهیه نمونه و گرافی: دکتر علی حبیبی‌کیا؛ نوشتن مقاله- تحلیل آماری - تحلیل و روش‌شناسی: امیرمحمد آقامیرزاده و محمدیزدی‌زاده نظارت و مدیریت: پرنیان علوی‌نژاد.

تعارض منافع

بنابر اظهار نویسندگان، این مقاله تعارض منافع ندارد.

لی و همکاران در کشور کره جنوبی در سال ۲۰۰۴ دقت تشخیص شکستگی عمودی ریشه در گرافی پری‌آپیکال معمولی را با گرافی پری‌آپیکال دیجیتال ارزیابی کردند. در این مطالعه تشخیصی از ۶۱ دندان تک‌ریشه استفاده کردند و از هر دندان در حالت سالم و شکسته، تصاویر اورجینال و کنتراست معکوس گرفتند و به این نتیجه رسیدند که استفاده از تصاویر کنتراست معکوس نسبت به تصاویر اورجینال دارای ارزش تشخیصی بیشتری است که البته از نظر آماری معنادار نبود، اما تشخیص شکستگی افقی ریشه را تسهیل می‌کرد [۱۵].

ناسیمنتو و همکاران در سال ۲۰۱۵ در کشور برزیل مطالعه‌ای برای مقایسه اثر فیلترهای پردازشی دیجیتال بر روی تشخیص شکستگی عمودی ریشه انجام دادند. آن‌ها بر روی ۴۰ دندان تک‌ریشه در ۲ گروه تصادفی کنترل و آزمایش - که گروه آزمایش به‌طور مصنوعی دچار شکستگی عمودی ریشه شده بودند - این بررسی را انجام دادند و از همه دندان‌ها رادیوگرافی دیجیتال با ۳ زاویه افقی مختلف تهیه شد. ۳ مشاهده‌گر به‌طور جداگانه تصاویر اورجینال و فیلترشده (3D emboss, negative, sharpen, shadow) را بررسی کردند و بیشترین ارزش تشخیصی، زمان استفاده از فیلتر شارپ به دست آمد ($P < 0/05$). آن‌ها به این نتیجه دست یافتند که هنگام استفاده از سیستم Digora Op-time فیلتر شارپ برای بهبود تشخیص رادیوگرافیک شکستگی عمودی ریشه بهتر است [۱۶].

باتوجه به آزمون‌های انجام‌شده و نتایج، در هر ۳ روش حساسیت و اختصاصیت و صحت کلی بالا بود و اختلاف معناداری بین ۳ حالت مشاهده نشد و در مجموع نتایج در حالات گامای متوسط و گامای زیاد کمی بهتر از گامای کم مشاهده شد که بسته به نظر مشاهده‌گر می‌توان از آن در جهت تشخیص استفاده کرد.

نتیجه‌گیری

در هر ۳ حالت گاما، حساسیت، اختصاصیت و صحت کلی بالا بود و تفاوت چندانی مشاهده نشد. بنابراین باتوجه به نتایج اندکی بهتر در میزان گامای زیاد، تصاویر با گامای زیاد که جهت تشخیص شکستگی عمودی ریشه به کار می‌روند، می‌توانند به‌عنوان یک فیلتر مورد پردازش قرار بگیرند و تصاویر با گامای متوسط و کم به میزان نسبتاً کمتری در شناسایی شکستگی عمودی ریشه به ما کمک می‌کنند.

از مشکلات طرح می‌توان به ایجاد شکستگی عمودی به‌صورت مصنوعی اشاره کرد که نیازمند ظرافت و دقت بسیار حین تراش به‌وسیله دیسک است. نمونه‌هایی که به‌صورت نادرست تراش می‌خورند، از مطالعه خارج می‌شوند.

References

- [1] Walton RE, Torabi Nejad M. Principles and practice of endodontics. Philadelphia: Saunders Company; 2002. [\[Link\]](#)
- [2] Bornstein MM, Lauber R, Sendi P, Von Arx T. Comparison of periapical radiography and limited cone-beam computed tomography in mandibular molars for analysis of anatomical landmarks before apical surgery. *J Endod.* 2011; 37(2):151-7. [\[DOI:10.1016/j.joen.2010.11.014\]](#) [\[PMID\]](#)
- [3] Moudi E, Haghaniyar S, Madani Z, Alhavaz A, Bijani A, Bagheri M. Assessment of vertical root fracture using cone-beam computed tomography. *Imaging Sci Dent.* 2014; 44(1):37-41. [\[DOI:10.5624/isd.2014.44.1.37\]](#) [\[PMID\]](#) [\[PMCID\]](#)
- [4] White SC, Pharoah MJ. Oral radiology principle and interpretation. Amsterdam: Elsevier Health Sciences; 2008. [\[Link\]](#)
- [5] van der Stelt PF. Better imaging: The advantages of digital radiography. *J Am Dent Assoc.* 2008; 139 Suppl:7S-13S. [\[DOI:10.14219/jada.archive.2008.0357\]](#) [\[PMID\]](#)
- [6] Van der Stelt PF. Filmless imaging: The uses of digital radiography in dental practice. *J Am Dent Assoc.* 2005; 136(10):1379-87. [\[DOI:10.14219/jada.archive.2005.0051\]](#) [\[PMID\]](#)
- [7] Kamburoğlu K, Murat S, Pehlivan SY. The effects of digital image enhancement on the detection of vertical root fracture. *Dent Traumatol.* 2010; 26(1):47-51. [\[DOI:10.1111/j.1600-9657.2009.00841.x\]](#) [\[PMID\]](#)
- [8] Mehdizadeh M, Khademi AA, Shokraneh A, Farhadi N. Effect of digital noise reduction on the accuracy of endodontic file length determination. *Imaging Sci Dent.* 2013; 43(3):185-90. [\[DOI:10.5624/isd.2013.43.3.185\]](#) [\[PMID\]](#) [\[PMCID\]](#)
- [9] Khademi A, Yazdizadeh M, Feizianfard M. Determination of the minimum instrumentation size for penetration of irrigants to the apical third of root canal system. *J Endod.* 2006; 32(5):417-20. [\[DOI:10.1016/j.joen.2005.11.008\]](#) [\[PMID\]](#)
- [10] Lertchirakarn V, Palamara JE, Messer HH. Patterns of vertical root fracture: Factors affecting stress distribution in the root canal. *J Endod.* 2003; 29(8):523-8. [\[DOI:10.1097/00004770-200308000-00008\]](#) [\[PMID\]](#)
- [11] Haiter-Neto F, Casanova MS, Frydenberg M, Wenzel A. Task-specific enhancement filters in storage phosphor images from the Vistascan system for detection of proximal caries lesions of known size. *Oral Surg Oral Med Oral Pathol Oral Radiol Endod.* 2009; 107(1):116-21. [\[DOI:10.1016/j.tripleo.2008.09.031\]](#) [\[PMID\]](#)
- [12] Haiter-Neto F, dos Anjos Pontual A, Frydenberg M, Wenzel A. Detection of non-cavitated approximal caries lesions in digital images from seven solid-state receptors with particular focus on task-specific enhancement filters. An ex vivo study in human teeth. *Clin Oral Investig.* 2008; 12(3):217-23. [\[DOI:10.1007/s00784-007-0173-5\]](#) [\[PMID\]](#)
- [13] Ritter AV. Sturdevent's art and science of operative dentistry. Amsterdam: Elsevier Health Sciences; 2002. [\[Link\]](#)
- [14] Mehrizadeh S, Mehrvarzfar P, Taghizadeh S, Edalat M, Mohebi M. [Reverse contrast enhancement in digital radiography in detection of vertical root fracture (in vitro) (Persian)]. *J Dent Med Tehran Univ Med Sci.* 2015; 28(2):115-21. [\[Link\]](#)
- [15] Lee JU, Kwon KJ, Koh KJ. Diagnostic accuracy of artificially induced vertical root fractures: A comparison of direct digital periapical images with conventional periapical images. *Korean J Oral Maxillofac Radiol.* 2004; 185-90. [\[Link\]](#)
- [16] Nascimento HA, Ramos AC, Neves FS, de-Azevedo-Vaz SL, Freitas DQ. The 'Sharpen' filter improves the radiographic detection of vertical root fractures. *Int Endod J.* 2015; 48(5):428-34. [\[DOI:10.1111/iej.12331\]](#) [\[PMID\]](#)