

Research Paper

Histological Evaluation of Skin Wound Healing After Using the Human Adipose Tissue-derived Stem Cells in Male Diabetic Rats



Mohammad Ali Nilforoushzadeh¹, Sona Zare¹, Elmira Zaraee², *Rahim Ahmadi^{3,4}

1. Skin and Stem Cell Research Center, Tehran University of Medical Sciences, Tehran, Iran.
2. Department of Hematology and Blood Bank, Faculty of Paramedical Sciences, Tehran University of Medical Sciences, Tehran, Iran.
3. Department of Biology, Faculty of Basic Sciences, Hamedan Branch, Islamic Azad University, Hamedan, Iran.
4. Department of Biology, Avicenna International College, Budapest, Hungary.



Citation Nilforoushzadeh MA, Zare S, Zaraee E, Ahmadi R. [Histological Evaluation of Skin Wound Healing After Using the Human Adipose Tissue-derived Stem Cells in Male Diabetic Rats (Persian)]. *Jundishapur Journal of Medical Sciences*. 2023; 21(6):794-805. <https://doi.org/10.32598/JSMJ.21.6.2593>

doi <https://doi.org/10.32598/JSMJ.21.6.2593>



ABSTRACT

Background and Objectives The use of stem cells for skin wound healing is still facing serious challenges. This study aims to determine the effectiveness of human adipose tissue-derived stem cells (ADSCs) spray in histologically improving skin wounds in male diabetic rats.

Subjects and Methods In this experimental study, mesenchymal stem cells were isolated from adipose tissue and cultured and characterized by evaluating the expression of specific CD markers. Microbial contamination in samples was assessed before treatment. Then, 18 male Wistar rats were divided into control and treatment groups. Diabetes was induced by a single injection of streptozotocin. Then, wounds with a diameter of 0.8 cm were created in the back of the rats. The ADSCs were sprayed on the wound area in the treatment group. Wound healing was assessed on days 7, 14, and 21 after treatment using visual observation and histopathological examination. The data were analyzed using ANOVA.

Results Wound closure was accelerated on days 7, 14 and 21 in the treatment group compared to the control group. Histological examination showed that the skin thickness, angiogenesis, and epithelialization were higher in the treatment group on days 7, 14, and 21 compared to the control group.

Conclusion The spray of ADSCs on the wound area can accelerate the healing process and can be used for skin wound repair.

Keywords Adipose tissue, Mesenchymal stem cells, Skin wound healing, Diabetes, Animal model

Received: 29 Jul 2021

Accepted: 15 Jan 2022

Available Online: 21 Jan 2023

* **Corresponding Author:**

Rahim Ahmadi, PhD.

Address: Department of Biology, Faculty of Basic Sciences, Hamedan Branch, Islamic Azad University, Hamedan, Iran.

Tel: +98 (912) 6120353

E-Mail: drrahmadi@yahoo.com

Extended Abstract

Introduction

Skin wound healing is a complex and intricate biological process involving various cellular and molecular events. However, individuals with diabetes often experience impaired wound healing, which can lead to delays in the healing process and increased risk of complications. To address this issue, attention has been paid to stem cell therapy as a potential approach to enhance the wound healing process. One particular type of stem cell that has garnered significant interest is adipose tissue-derived stem cells (ADSCs) due to their accessibility and ability to differentiate into multiple cell types. In this study, the main purpose was to examine the effects of applying human ADSCs through a spray on the histological improvement of skin wounds in male diabetic rats. By employing ADSCs obtained from adipose tissue, we aimed to harness their regenerative properties and evaluate their potential to enhance the healing process. Overall, this study aimed to contribute to the growing body of research on stem cell therapy for impaired wound healing.

Methods

The experimental procedure began with the isolation and culture of mesenchymal stem cells (MSCs) from adipose tissue. These cells were carefully characterized to confirm their identity as an MSC by evaluating the expression of specific CD markers. To maintain the integrity of the experiment, microbial contamination of the samples was assessed before the treatment. The cells used for the study were free from any harmful microorganisms that could potentially affect the results. Eighteen male Wistar rats were then divided into two groups of control

and treatment. Diabetes was induced in both groups by a single injection of streptozotocin. Afterwards, circular wounds with a standard diameter of 0.8 cm were created on the back of each rat. In the treatment group, the previously isolated and cultured ADSCs were sprayed onto the created wound area. This direct application of ADSCs was to evaluate their potential in promoting wound healing in diabetic rats. The progress of wound healing was carefully monitored and evaluated on days 7, 14, and 21 after the treatment. Both visual observation and histopathological examination were used to assess the extent of healing and tissue regeneration in the wounds. The collected data were analyzed using the analysis of variance (ANOVA) in SPSS software, version 18.

Results

The spray of ADSCs demonstrated remarkable efficacy in accelerating the closure of skin wounds, compared to the control group on days 7, 14, and 21 (Figure 1).

In-depth histological examination further substantiated these findings, revealing substantial improvements in key parameters associated with the wound healing process in the treatment group compared to the control group. One notable observation was the significant enhancement in skin thickness observed in the treatment group on days 7, 14, and 21. This increase in skin thickness suggests that the spray of ADSCs contributes to the proliferation and maturation of skin cells, leading to a more robust and healthier dermal layer. Moreover, the formation of new blood vessels, known as angiogenesis, was significantly improved in the treatment group. This enhancement in angiogenesis indicates that the ADSCs stimulated the growth of new blood vessels, which is crucial for the efficient delivery of oxygen and nutrients to the wounded area, facilitating the healing process. As another critical aspect of wound

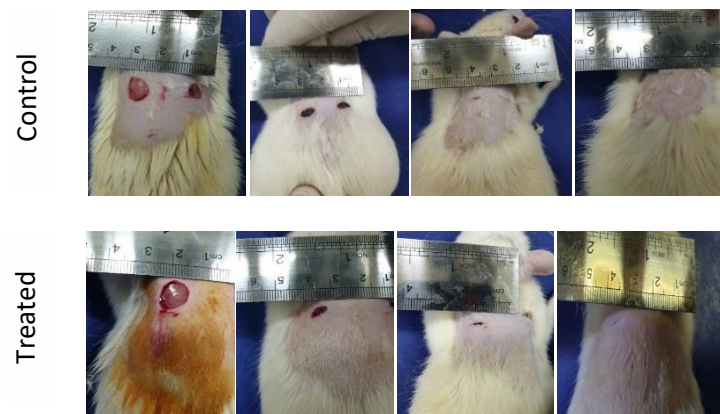


Figure 1. Wound closure in the control and treatment groups on days 0, 7, 14, and 21 (from right to left)

healing, epithelialization exhibited remarkable progress in the treatment group. Epithelialization is involved in the formation of new epithelial tissue to cover the wound surface. The treatment group demonstrated significant advancements in this process on days 7, 14, and 21.

Conclusion

The findings provide compelling evidence for the efficacy of ADSCs spray application to expedite the healing process of skin wounds in diabetic rats. The positive impact on various histological parameters, such as skin thickness, angiogenesis (formation of new blood vessels), and epithelialization (formation of new skin tissue), emphasize the ability of ADSCs in facilitating wound repair. These interesting results indicate that ADSC therapy holds great potential as a viable approach for skin wound healing and may contribute to the advancement of regenerative medicine. To fully comprehend the mechanisms underlying the wound healing properties of ADSCs, further studies are needed to delve into the intricate processes through which ADSCs promote tissue regeneration. Additionally, optimizing the delivery method and dosage of ADSCs for clinical applications is essential. Conducting long-term studies on larger animal models and eventually in human subjects is imperative to assess the safety and efficacy of ADSC therapy in the clinical practice. The findings of this study offer valuable insights into the utilization of ADSCs as a potential therapeutic option for skin wound healing, particularly in individuals with diabetes who face heightened risks of complications. The potential of ADSC therapy to revolutionize wound healing and improve outcomes for patients is an exciting prospect that warrants further exploration and development.

Ethical Considerations

Compliance with ethical guidelines

This study was approved by the ethics committee of [Tehran University of Medical Sciences](#) (Code: IR.TUMS.VCR.REC.1397.506).

Funding

This study was funded by [Skin and Stem Cell Research Center \(SSRC\)](#) and [Global Research, Education & Event Network \(GREEN\)](#).

Authors contributions

Conceptualization, supervision: Rahim Ahmadi and Mohammad Ali Nilforoushzadeh; Methodology: Sona Zare; Initial draft preparation: , Sona Zare, Elmira Zaraee, Rahim Ahmadi; Review & editing: All author.

Conflicts of interest

The authors declared no conflict of interest.

Acknowledgments

The authors would like to thank the [global research, education & event network \(GREEN\)](#) or their support.

مقاله پژوهشی

ارزیابی هیستولوژیک پتانسیل ترمیم زخم جلدی توسط سلول‌های بنیادی مزانشیمی جدانشده از بافت چربی در مدل دیابتی

محمدعلی نیلفوروززاده^۱، سونا زارع^۱، المیرا زارعی^۲، رحیم احمدی^۳ و^۴

۱. مرکز تحقیقات پوست و سلول‌های بنیادی، دانشگاه علوم پزشکی تهران، تهران، ایران.
۲. گروه هماتولوژی و بانک خون، دانشکده پیراپزشکی، دانشگاه علوم پزشکی تهران، تهران، ایران.
۳. گروه زیست‌شناسی، دانشکده علوم پایه، واحد همدان، دانشگاه آزاد اسلامی، همدان، ایران.
۴. گروه زیست‌شناسی، کالج بین‌المللی اویسینا، بوداپست، مجارستان.

Use your device to scan and read the article online



Citation Nilforouzhadeh MA, Zare S, Zaraee E, Ahmadi R. [Histological Evaluation of Skin Wound Healing After Using the Human Adipose Tissue-derived Stem Cells in Male Diabetic Rats (Persian)]. *Jundishapur Journal of Medical Sciences*. 2023; 21(6):794-805. <https://doi.org/10.32598/JSMJ.21.6.2593>

doi <https://doi.org/10.32598/JSMJ.21.6.2593>

چکیده



زمینه و هدف: استفاده از سلول‌های بنیادی در ترمیم زخم‌های پوستی هنوز هم با چالش‌های جدی روبه‌روست. هدف از مطالعه حاضر بررسی اثر اسپری سلول‌های بنیادی مشتق از بافت چربی انسانی بر بهبود بافتی زخم جلدی در موش‌های صحرایی نر است.

روش بررسی: طی این تحقیق تجربی آزمایشگاهی سلول‌های بنیادی مزانشیمی بافت چربی جداسازی و کشت داده شدند و با ارزیابی بیان CD مارک‌های اختصاصی، تعیین هویت شدند. آلودگی میکروبی نمونه‌ها قبل از تیمار بررسی شد. ۱۸ سر موش صحرایی نر نژاد ویستار به ۲ گروه کنترل و تیمار تقسیم‌بندی شدند. القای دیابت با ۱ بار تزریق استرپتوزوتوسین ایجاد شد. سپس زخم‌هایی به قطر ۰/۸ سانتی‌متر در ناحیه پشت موش‌ها ایجاد شد. در گروه تیمار، سلول‌ها به ناحیه زخم اسپری شدند. در روزهای ۷، ۱۴ و ۲۱ پس از تیمار با استفاده از مشاهده ظاهری و بررسی بافت‌شناسی، ترمیم زخم ارزیابی شد. نتایج با استفاده از آزمون آماری آنالیز یک‌طرفه تجزیه و تحلیل شدند.

یافته‌ها: بسته شدن زخم در روزهای ۷، ۱۴ و ۲۱ در گروه تیمار در مقایسه با گروه کنترل سریع‌تر بود. بررسی بافت‌شناسی نشان داد ضخامت پوست، رگ‌زایی و تشکیل اپی‌لیال در گروه تیمار در روزهای ۷، ۱۴ و ۲۱ نسبت به گروه کنترل بیشتر بود.

نتیجه‌گیری: اسپری سلول‌های بنیادی مزانشیمی مشتق از بافت چربی به ناحیه زخم، قادر به تسریع التیام زخم پوستی بوده و می‌تواند در ترمیم زخم‌های پوستی کاربرد داشته باشد.

کلیدواژه‌ها: بافت چربی، سلول‌های بنیادی مزانشیمی، التیام زخم پوستی، دیابت، مدل حیوانی

تاریخ دریافت: ۰۷ مرداد ۱۴۰۰

تاریخ پذیرش: ۲۵ دی ۱۴۰۰

تاریخ انتشار: ۰۱ بهمن ۱۴۰۱

* نویسنده مسئول:

دکتر رحیم احمدی

نشانی: همدان، دانشگاه آزاد اسلامی، واحد همدان، دانشکده علوم پایه، گروه زیست‌شناسی.

تلفن: ۶۱۲۰۳۵۳ (۹۱۲) ۹۸+

رایانامه: drarahmadi@yahoo.com

مقدمه

کلینیکی برای بازسازی بافت‌های مختلف در بیماری‌های مختلف و التیام زخم‌ها مورد بررسی قرار گرفته‌اند. نتایج تجربی و کلینیکی نشانگر آن هستند که به‌کارگیری سلول‌های بنیادی مزانشیمی در التیام زخم می‌تواند سبب تسریع تشکیل درم و اپیدرم، افزایش سریع کلژن در منطقه زخم، افزایش تولید و ترشح عوامل رشد و تکثیر در منطقه زخم، افزایش قدرت کشسانی بافت پوست و کاهش سطح اسکار زخم شود [۱۰، ۱۱].

باتوجه به شیوع صعودی دیابت به دلیل ریسک‌فاکتورهای مختلف و سبک زندگی امروزی و عوارض به‌جامانده از این بیماری مزمن از قبیل زخم‌های پوستی که به‌راحتی التیام نمی‌یابند و نیز باتوجه به اینکه روش‌های رایج درمانی زخم‌های پوستی در بیماران دیابتی با نارسایی‌های قابل توجهی روبه‌روست و نظر به مطالعات انجام‌شده در طب ترمیمی و سلول‌درمانی و کاربرد مفید سلول‌های بنیادی در ترمیم زخم‌های پوستی دیابتی، مطالعات تجربی در خصوص استفاده از سلول‌های بنیادی در ترمیم زخم از جایگاه ویژه‌ای برخوردار بوده و انجام تحقیقات پایه‌ای در مدل حیوانی بسیار ضروری است. استفاده از بافت اتولوگ از نظر عدم رد پیوند حائز اهمیت است، اما باتوجه به اینکه محققین این طرح در پی مطالعات تکمیلی بالینی انسانی در ادامه این تحقیق هستند، تیمار نمونه مدل حیوانی با استفاده از بافت چربی انسانی صورت گرفت. همچنین اغلب قریب به اتفاق روش‌های تیمار زخم با سلول‌های بنیادی در مطالعات قبلی بر مبنای استفاده از پانسمان‌های بیولوژیک بوده‌اند و استفاده از پانسمان‌های بیولوژیک به دلیل ایجاد فشار بر زخم و نیز چسبیدن پانسمان به زخم، دارای نقاط ضعف قابل توجهی است. در پژوهش حاضر با به‌کارگیری روش اسپری سلول‌های بنیادی در ناحیه زخم که روش متفاوتی با روش‌های مرسوم تحقیقاتی است، اثرات سلول‌های بنیادی مزانشیمی مشتق از بافت چربی بر التیام زخم با تمرکز بر ترمیم بافتی در موش‌های صحرایی بررسی می‌شود.

روش بررسی

حیوانات

طی تحقیق تجربی آزمایشگاهی از ۱۸ سر موش صحرایی نر نژاد ویستار با وزن ۲۰۰ تا ۲۵۰ گرم که از مؤسسه آنستیتو پاستور ایران خریداری شدند، استفاده شد. موش‌های خریداری‌شده در قفس‌های مخصوص نگهداری شدند. دمای اتاق حدود 22 ± 2 درجه سانتی‌گراد بود. برنامه نوری شامل ۱۲ ساعت روشنایی و ۱۲ ساعت تاریکی بود که در ساعت ۸ صبح شروع می‌شد. آب و غذا به‌صورت نامحدود در اختیار حیوانات قرار می‌گرفت و هر روز آب حیوانات تعویض و آب تازه در اختیار آن‌ها قرار می‌گرفت. در طول پژوهش، تمامی قوانین بین‌المللی حقوق حیوانات، براساس استانداردهای بین‌المللی رعایت شد.

دیابت شیرین که عموماً دیابت نامیده می‌شود شامل گروهی از اختلالات متابولیکی مزمن است که به دلیل افزایش میزان قند خون به بالاتر از ۱۲۶ میلی‌گرم بر دسی‌لیتر در مدت زمانی طولانی رخ می‌دهد. طبق آمار سازمان بهداشت جهانی^۱ در سال ۲۰۱۶، بیش از ۳۵۰ میلیون انسان در سرتاسر جهان مبتلا به این بیماری هستند [۲، ۱]. علائم این بیماری شامل پرنوشی، پراداری و پرخوری است و اگر درمان نشود، می‌تواند موجب تخریب مویرگ‌های کلیه و چشم شود. همچنین دیابت با افزایش ریسک بیماری‌های قلبی‌عروقی و حملات قلبی ارتباط مستقیمی دارد. یکی از عوارض شایع دیابت مزمن، زخم دیابتی است. زخم‌ها در اثر آسیب عصب‌های بدن و یا کاهش جریان خون به وجود می‌آیند. این زخم‌ها در ۱۵ درصد از بیماران دیابتی رخ می‌دهند و معمولاً قسمت انتهایی بدن به‌ویژه پاها را درگیر می‌کنند. از تمام بیمارانی که دچار زخم پای دیابتی می‌شوند، حدود ۶ درصد به دلیل عفونت و سایر عوارض در مراکز درمانی بستری می‌شوند [۳، ۴].

علی‌رغم پیشرفت‌های قابل توجه در درمان زخم‌های دیابتی، هنوز هم در موارد زیادی زخم‌های ایجادشده در بیماران دیابتی التیام پیدا نکرده و به زخمی مزمن تبدیل می‌شوند که در نهایت می‌توانند به قطع عضو و یا حتی مرگ بیمار منجر شوند [۵]. زخم‌های دیابتی به ۳ شکل نوروپاتیک، یعنی آسیب به اعصاب محیطی، ایسکمیک، به معنی آسیب به سرخرگ‌های محیطی و نورواسکمیک که مجموعه‌ای از این دو است، بروز می‌کنند [۶، ۷]. باتوجه به حجم گسترده عوارض و آسیب‌های حاصل از زخم‌های دیابتی در فرد بیمار، مطالعه روش‌های درمانی بسیار مورد توجه بوده و از اهمیت ویژه‌ای برخوردار است. فرایند التیام زخم، فرایند بیولوژیکی پیچیده‌ای است که شامل مراحل هموستاز، التهاب، تکثیر و بازسازی است. استفاده از روش‌های جدید درمانی می‌تواند تمام یا بخشی از این مراحل را بهبود بخشد و سبب التیام سریع‌تر زخم شود [۸-۱۰].

در این راستا، تجربیات نشان می‌دهند که سلول‌درمانی می‌تواند در ترمیم زخم‌های دیابتی نقش داشته باشد. سلول‌های بنیادی مزانشیمی از جمله سلول‌هایی هستند که برای ترمیم زخم‌ها استفاده می‌شوند. سلول‌های بنیادی مزانشیمی، سلول‌های بنیادی چندپتانسیلی هستند که در چندین منبع از جمله بند ناف، مغز استخوان و بافت چربی وجود دارند. سلول‌های بنیادی مزانشیمی توانایی خودنوسازی و تمایز به چندین بافت از جمله استخوان، غضروف، سلول‌های عضلانی و چربی و بافت همبند را دارند. یک دسته از سلول‌های بنیادی مزانشیمی، سلول‌های مزانشیمی مشتق از بافت چربی هستند که در طب ترمیمی نقش بسزایی دارند. این سلول‌ها در آزمایشات مختلف پیش‌کلینیکی و

1. World Health Organization (WHO)

جمع‌آوری نمونه انسانی

با رعایت شرایط اخلاق در پژوهش و کسب رضایت از افراد، جهت جداسازی سلول‌های بنیادی مزانشیمی از بافت چربی، ابتدا از ۵ مراجعه‌کننده جهت ابدومینوپلاستی، ۵ میلی‌لیتر خون گرفته شد. نمونه خون این افراد از نظر ویروس‌های اپشتین بار^۲، وست نایل^۳، ایدز^۴، سایتومگالوویروس^۵ و نیز ترپونما پالیدوم و ترپونما کروزو بررسی شد تا سلامتی اهداکنندگان سلول تأیید شود. سپس بافت چربی اخذشده به روش ابدومینوپلاستی به آزمایشگاه منتقل شد.

جداسازی و کشت سلول‌های بنیادی مزانشیمی^۶

بافت چربی چندین بار شست‌وشو داده شد تا خون و سایر آلودگی‌ها از بافت زدوده شود. سپس با استفاده از اسکالپل نمونه به قطعات ریز برش داده شد. برای جداسازی مایع از چربی، نمونه ابتدا به مدت ۱ دقیقه با سرعت ۵۰۰ دور در دقیقه سانتریفیوژ شد. پس از اتمام سانتریفیوژ، با پیپت ۲۵ میلی‌لیتری به حالت چرخاندن آن در سطح چربی، چربی به درون پیپت کشیده شد، به طوری که مایع زیر چربی وارد پیپت نشد. حدود ۲۵ میلی‌لیتر از چربی در یک لوله فالكون جدید ریخته شد. از محیط اولیه باقیمانده در ته لوله فالكون ۳ میلی‌لیتر برداشته و جهت تست میکروبی به آزمایشگاه میکروبیشناسی ارسال شد. در مرحله بعد به میزان ۲۰ میلی‌لیتر محلول بافر فسفات^۷ به فالكون حاوی چربی اضافه شد تا حجم نهایی به ۴۵ میلی‌لیتر برسد. سپس ۱ دقیقه و با سرعت ۵۰۰ دور در دقیقه سانتریفیوژ شد. چربی رویی بعد از سانتریفیوژ به ۲ قسمت مساوی تقسیم و در ۲ لوله فالكون ریخته شد. پس از اضافه شدن کلاناز ۰/۲ درصد به هر لوله فالكون، لوله‌ها ۳۰ دقیقه در دمای ۳۷ درجه انکوبه و هر ۵ دقیقه لوله‌ها به شدت تکان داده شدند. پس از نیم‌ساعت، محتوای هر لوله حاوی چربی به ۲ لوله فالكون به طور مساوی تقسیم شد و حجمی برابر مجموعه حجم نمونه و آنزیم به محیط کشت $\alpha\text{MEM}+10\% \text{FB}$ جهت خنثی‌سازی آنزیم کلاناز اضافه شد. محلول حاصل ۱۰ دقیقه با سرعت ۲۰۰۰ دور در دقیقه سانتریفیوژ شد. سپس محیط رویی کشیده شد و رسوب باقیمانده با ۲۵ میلی‌لیتر نرمال سالین سوسپانسیون شد و از فیلتر ۷۰ میکرومتر عبور داده شد. در ادامه محلول حاصل که حاوی سلول بود ۵ دقیقه با سرعت ۱۵۰۰ دور در دقیقه سانتریفیوژ شد. از محیط رویی، نمونه جهت تست میکروبی برداشته و به آزمایشگاه میکروبیشناسی ارسال شد. همچنین نسبت عروقی استرمایی^۸ با دستگاه نوکلئوکانت

شمارش شد. باتوجه به تعداد سلول شمارش‌شده، تعداد سلول موردنیاز جهت هر فلاسک کشت مشخص شد. بدین ترتیب سلول‌ها در محیط گرم سوسپانسیون شدند و میزان مشخصی سوسپانسیون سلولی و محیط به داخل هر فلاسک اضافه شد. در فواصل ۴ روز، تعویض محیط کشت صورت گرفت [۸].

تعیین هویت سلول‌های بنیادی جداسازی‌شده

بررسی مارکرهای سطحی

سلول‌ها در فلاسک ۲۵ سی‌سی سی (پاساژ ۳، تراکم ۸۰ درصد و ۱۰۶ سلول) به آزمایشگاه فلوسایتومتري ارسال شدند. در آزمایشگاه فلوسایتومتري، آنتی‌بادی‌های اختصاصی کونزوگه با فلورسنت به محلول اضافه شدند و محلول ۳۰ دقیقه در یخچال قرار گرفت و سپس بیان CD مارکرهای اختصاصی سلول‌های بنیادی مزانشیمی انجام شد.

گروه‌بندی و تیمار

موش‌ها به ۲ گروه ۹ سری شامل کنترل (موش‌هایی که در آن‌ها زخم ایجاد شد اما سلول‌های MSC اسپری نشدند) و گروه تیمار (موش‌هایی که زخم ایجاد شد و سلول‌های MSC اسپری شدند)، تقسیم‌بندی شدند و در روزهای مورد مطالعه (صفر، ۷، ۱۴ و ۲۱)، ۲ حیوان از هر گروه معدوم شدند و سه نمونه از هر حیوان مورد بررسی قرار گرفتند. ۱ حیوان از هر گروه به صورت ذخیره در نظر گرفته شد تا در صورت مرگومیر غیرطبیعی در گروه، جایگزین شود.

نحوه دیابتی کردن موش‌ها

جهت دیابتی کردن موش‌ها یک دز ۵۰ میلی‌گرم/کیلوگرم استریپتوزوتوسین^۹ به صورت داخل صفاقی به موش‌ها تزریق شد. سطح گلوکز ناشتا در نمونه خون گرفته‌شده از دم با استفاده از گلوکومتر ۴ روز پس از تزریق اندازه‌گیری شد. موش‌هایی که میزان گلوکز آن‌ها بیشتر از ۲۴۶ میلی‌گرم/دسی‌لیتر بود [۸]، به عنوان موش‌های دیابتی در نظر گرفته شدند.

نحوه ایجاد زخم

پس از القای دیابت و اندازه‌گیری میزان قند خون، موش‌ها بیهوش شدند و ناحیه پشتی آن‌ها با محلول آب و صابون، خیس و توسط تیغ کاملاً موزدایی شد. سپس ناحیه با الکل و بتادین ضدعفونی شد. پس از آن با قرار دادن پانچ ۰/۸ میلی‌متر استریل در ناحیه پشتی موش‌ها، زخمی مشابه قالب با برداشتن تمام ضخامت پوست شامل اپیدرم و درم ایجاد شد. آن‌گاه ناحیه زخم با گاز استریل و نرمال سالین تمیز شد [۸].

9. Streptozotocin (STZ)

2. Epstein-Barr Virus (EBV)
3. West Nile
4. Human Immunodeficiency Virus (HIV)
5. Cytomegalovirus (CMV)
6. Mesenchymal Stem Cells (MSC)
7. Phosphate-Buffered Saline (PBS)
8. Stromal Vascular Fraction (SVF)

نحوه اسپری کردن سلول‌ها

عمل اسپری کردن با استفاده از سرنگ استریل انجام شد. در گروه کنترل ۱ میلی لیتر نرمال سالین بر روی زخم ایجادشده اسپری شد. در گروه تیمار، ۱۰۵ سلول در ۱ میلی لیتر نرمال سالین بر روی زخم اسپری و سپس مپیتل بر روی زخم قرار داده شد و با چسب شفاف پوشانده شد [۸].

ارزیابی بافت‌شناسی ترمیم زخم

هدف از این کار، بررسی تغییرات بافت در ناحیه زخم در روزهای مختلف بود. در این مرحله در روزهای ۷، ۱۴ و ۲۱، موش‌های گروه کنترل و تیمار (هر گروه ۶ سر موش) توسط روش نخاعی معدوم شدند و بافت پوستی شامل ناحیه زخم و ناحیه پوستی اطراف آن به میزان ۲ سانتی‌متر برداشته و در محلول فرمالین ۱۰ درصد قرار داده شد. نمونه‌های فیکس شده در فرمالین به همراه شماره مربوط به هر موش در بسکت قرار گرفتند. بسکت‌ها در دستگاه پردازنده بافت وارد ظرف‌های شیشه‌ای حاوی الکل‌های با درجه خلوص متفاوت فرمالین، گزپلول و پارافین شدند (ترتیب فرمالین، فرمالین-الکل (۵۰-۵۰)، الکل ۵۰، الکل ۸۰، الکل ۹۶، الکل ۱۰۰ درصد، گزپلول و پارافین). این سیکل طی ۲۰ ساعت به اتمام رسید. سپس بسکت‌های حاوی بافت‌ها از پارافین بیرون آورده شد و به فور ۶۰ درجه منتقل شدند تا اینکه پارافین آن‌ها به‌طور کامل پاک شد. نمونه‌های بافتی به‌صورت بلوک‌های پارافینی قالب‌گیری شدند. بلوک‌های پارافینی توسط دستگاه میکروتوم برش داده شدند. لایه‌های برش داده‌شده به ضخامت ۳ میکرومتر درون ظرف حاوی الکل ۵۰ درصد قرار گرفتند. سپس این لایه‌های بافتی توسط یک لام برداشته شد و به درون حمام آب گرم وارد شدند تا پارافین آن‌ها ذوب شود و در نهایت بافت‌ها توسط لام از روی آب برداشته شدند. در ادامه جهت رنگ‌آمیزی هماتوکسیلین-اُتوزین، لام‌ها ابتدا در گزپلول ۱۰ دقیقه و سپس ۱ دقیقه در الکل گزپلول و الکل با درصدهای ۱۰۰، ۹۶، ۷۰ و ۵۰ جهت آب‌دهی قرار گرفتند. پس از شست‌وشوی لام‌ها با آب

جاری، نمونه‌ها در رنگ هماتوکسیلین به مدت ۲ دقیقه قرار داده شد. سپس در رنگ اُتوزین به مدت ۳۰ ثانیه قرار داده شدند. پس از شست‌وشو با آب، در مرحله آخر، آبگیری با قرار دادن لام‌ها به ترتیب در الکل‌های ۵۰، ۷۰ و ۹۶ درصد، الکل ۱۰۰، الکل گزپلول و گزپلول صورت گرفت. در نهایت لام‌ها با چسب مخصوص چسبانده و شماره‌گذاری شدند و مورد بررسی بافت‌شناسی توسط متخصص بافت‌شناسی قرار گرفتند [۱۱].

تحلیل آماری

تحلیل آماری داده‌های به‌دست‌آمده با استفاده از نرم‌افزار SPSS نسخه ۲۳ صورت گرفت. جهت مقایسه بین گروه‌ها و روزها از آزمون تحلیل واریانس یک‌طرفه^{۱۰} و آزمون تعقیبی بنفرونی^{۱۱} استفاده شد. سطح معناداری با ارزش $P < 0.05$ مشخص شد. جهت توصیف داده‌ها از میانگین و انحراف‌معیار استفاده شد.

نتایج و بررسی و باکتریایی

نتایج آزمایشگاهی نشان دادند نمونه‌ها عاری از بیماری‌های ویروسی و باکتریایی مورد بررسی بودند و بدین‌وسیله سلامتی اهداکنندگان سلول‌های بنیادی مزانشیمی تأیید شد.

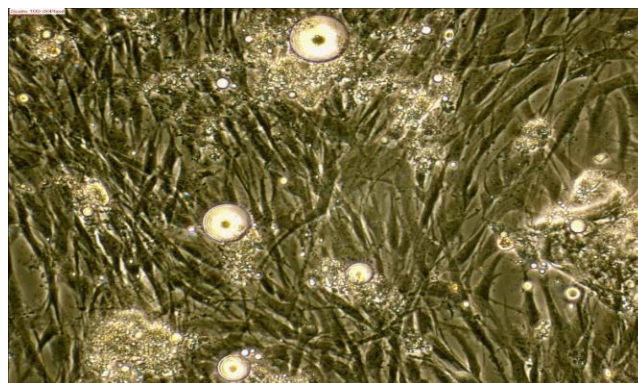
مورفولوژی سلول‌های بنیادی مزانشیمی مشتق از بافت چربی و بیان مارکرهای اختصاصی

مورفولوژی سلول‌ها در روزهای اول گرد و سپس به‌صورت دوکی در حالت متراکم و استتاله‌دار در حالت غیرمتراکم بود. شمارش سلول‌ها نشان داد هر فلاسک ۷۵ متراکم، حدود ۲ میلیون سلول داشت. نتایج نشان داد سلول‌ها با روش به‌کاررفته در این پژوهش در روز جداسازی زنده‌مانی بالایی دارند (تصویر شماره ۱).

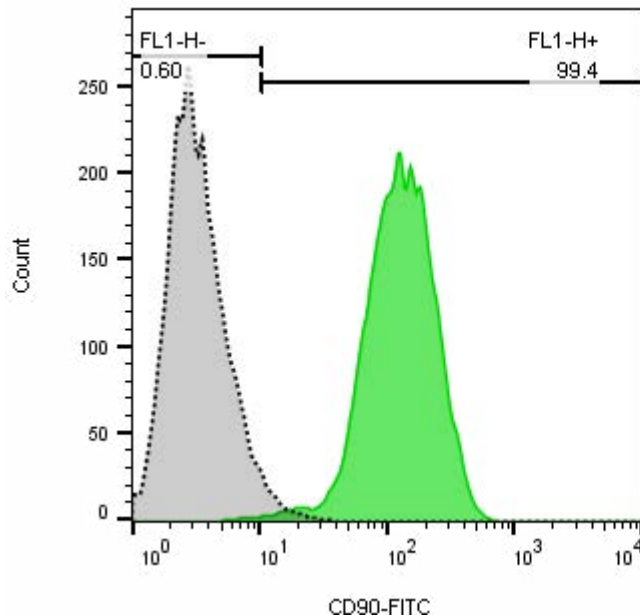
در بررسی بیان مارکرهای تخصصی در سلول‌های بنیادی

10. One-way ANOVA

11. Bonferroni



تصویر ۱. تصویر میکروسکوپی سلول‌های MSC مشتق از بافت چربی کشت داده‌شده



Sample Name	Subset Name	Count
5-UN.009	FSC,SSC	8525
5.018	FSC,SSC	9091

مجله علمی پزشکی جندی شاپور

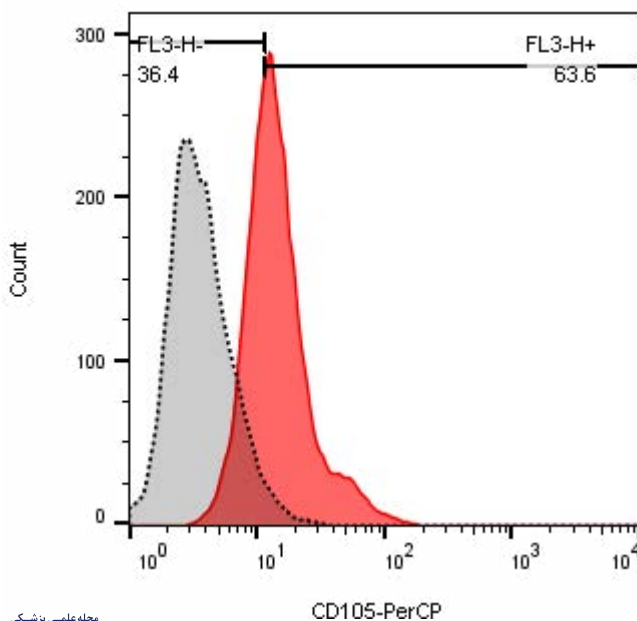
مشاهده بسته شدن زخم

مزانشیمی بافت چربی انسان نتایج فلوسایتومتری نشان دادند این

تصویر ۲. نتایج فلوسایتومتری بررسی CD مارکهای سلولهای بنیادی مزانشیمی جداشده از بافت چربی مربوط به پاساژ سوم. این سلولها مارکهای CD90 را به میزان ۹۹/۴ درصد بیان کردهاند.

مشاهده و بررسی مورفولوژیک بسته شدن زخم نشان داد بسته شدن و ترمیم زخم با سرعت بیشتری در گروه تیمار رخ داد. این امر بهویژه در روزهای ۱۴ و ۲۱ روز پس از تیمار در گروه تیمار نسبت به گروه کنترل قابل مشاهده بود (تصویر شماره ۴).

سلولها مارکهای CD90 را به میزان ۹۹/۴ درصد و مارکهای CD105 را به میزان ۶۳/۶ درصد بیان می کنند (تصویر شماره ۲ و ۳). این امر اثبات کننده ماهیت مزانشیمی سلولهای مشتق از بافت چربی انسان است.



Sample Name	Subset Name	Count
5-UN.009	FSC,SSC	8525
5.018	FSC,SSC	9059

مجله علمی پزشکی جندی شاپور

تصویر ۳. نتایج فلوسایتومتری بررسی CD مارکهای سلولهای بنیادی مزانشیمی جداشده از بافت چربی مربوط به پاساژ سوم. این سلولها مارکهای CD105 را به میزان ۶۳/۶ درصد بیان کردهاند.

بررسی بافت‌شناسی التیام زخم

و در جهت موازی با فیبرهای کلاژن قرار گرفته بودند.

۲۱ روز بعد از ایجاد زخم، در گروه تیمار، ضخامت و تراکم رشته‌های کلاژن نسبت به گروه کنترل بیشتر بود. همچنین تعداد عروق تازه تشکیل‌یافته در گروه تیمار کاهش یافته بود، درحالی‌که در گروه کنترل عروق تازه تشکیل‌یافته در بافت ترمیمی هنوز قابل مشاهده بود و این عروق در بعضی موارد دیواره نشت‌پذیر داشته و گلبول‌های قرمز از داخل آن‌ها خارج شده بودند. بافت پوششی جدید نیز در گروه تیمار بلوغ بهتری نسبت به سایر گروه‌ها داشته و برجستگی‌های محل اتصال اپیدرم و درم^{۱۵} شکل گرفته بود (تصویر شماره ۵).

یافته‌ها

نتایج این مطالعه نشان دادند که اسپری سلول‌های بنیادی مزانشیمی مشتق از بافت چربی می‌تواند سبب تسریع زخم شود و نقش مهمی در سرعت ترمیم بافتی داشته باشد.

بحث

بر اساس یافته‌ها، سلول‌های بنیادی مزانشیمی مشتق از منابع مختلف می‌توانند در حوزه‌های مختلف سلول‌درمانی مانند التیام زخم ناشی از دیابت مورد استفاده قرار گیرند. نوع روش به کار گرفتن این سلول‌ها موضوعی جدید و چالش‌برانگیز است به گونه‌ای که گاهی استفاده از این سلول‌ها به تحریک رشد سلول‌های ناهنجار و ناخواسته منجر می‌شود. به همین دلیل این مطالعات جهت بررسی ترمیم زخم از لحاظ اوقاب احتمالی در سطح بافت اهمیت دارند [۱۲-۱۴]. در مطالعه حاضر به‌منظور تیمار زخم

تفسیر کیفی ارائه‌شده از سوی متخصص بافت‌شناسی بیانگر آن بودند که ۷ روز بعد از ایجاد زخم، بافت ترمیمی اولیه به نام جوانه گوشتی در ناحیه زخم در ۲ گروه تیمار و کنترل تشکیل شده بود. این بافت ترمیمی متشکل از سلول‌های فیبروبلاست فراوان، رگ‌های خونی، ماتریکس خارج سلولی و فیبرهای کلاژن بود. از نظر میزان کلاژن و سلول‌های فیبروبلاست تفاوت مشهودی بین گروه تیمار با کنترل مشاهده نشد. میزان رگ‌زایی در گروه تیمار نسبت به کنترل بیشتر بود. تعداد نوتروفیل‌ها در هفته اول پس از ایجاد زخم در ۲ گروه افزایش داشت، اما پس از آن روند کاهش در پیش گرفت. در گروه‌های کنترل و تیمار، تشکیل بافت اپیدرم جدید (اپیتلیالیزاسیون) از لبه‌های زخم شروع شده بود که در گروه تیمار بیشترین میزان رشد اپیتلیوم دیده شد و بیشتر سطح زخم توسط بافت پوششی جدید مفروش شده بود.

همچنین در سطح زخم، سلول‌های آماسی نوتروفیل و در داخل بافت ترمیم سلول‌های آماسی تک‌هسته‌ای با غالبیت لنفوسیت‌ها پراکنده بودند. در گروه تیمار، نفوذ شدید لنفوسیت‌ها در بافت ترمیمی مشاهده شد. ۱۴ روز بعد از ایجاد زخم، بازسازی اپیدرم جدید در گروه تیمار و کنترل کامل شده بود و به ترتیب شامل لایه بازال، لایه سلول‌های خاردار^{۱۲}، لایه سلول‌های دانه‌دار^{۱۳} و لایه شاخی^{۱۴} بود. همچنین تعداد فیبروبلاست‌ها کاهش و تعداد فیبروسیت‌ها و تراکم کلاژن افزایش یافته بود. تعداد عروق در ۲ گروه نسبت به روز ۷ کمتر شده بود. در گروه کنترل، رگ‌زایی نسبت به گروه تیمار بالاتر بود. در گروه تیمار بلوغ عروق بهتر بود

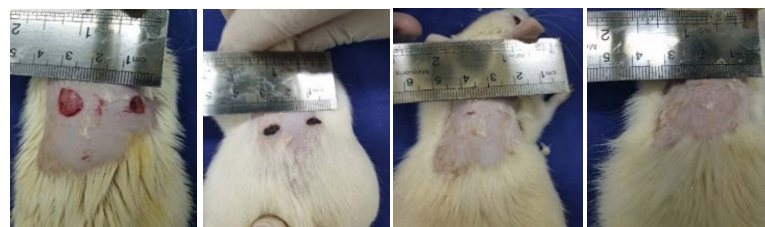12. Spinosum

13. Granulosa

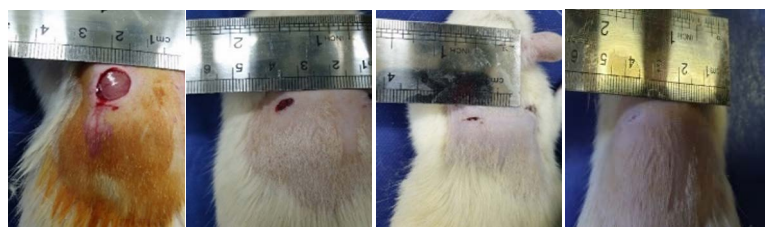
14. Corneum

15. Epidermal pegs

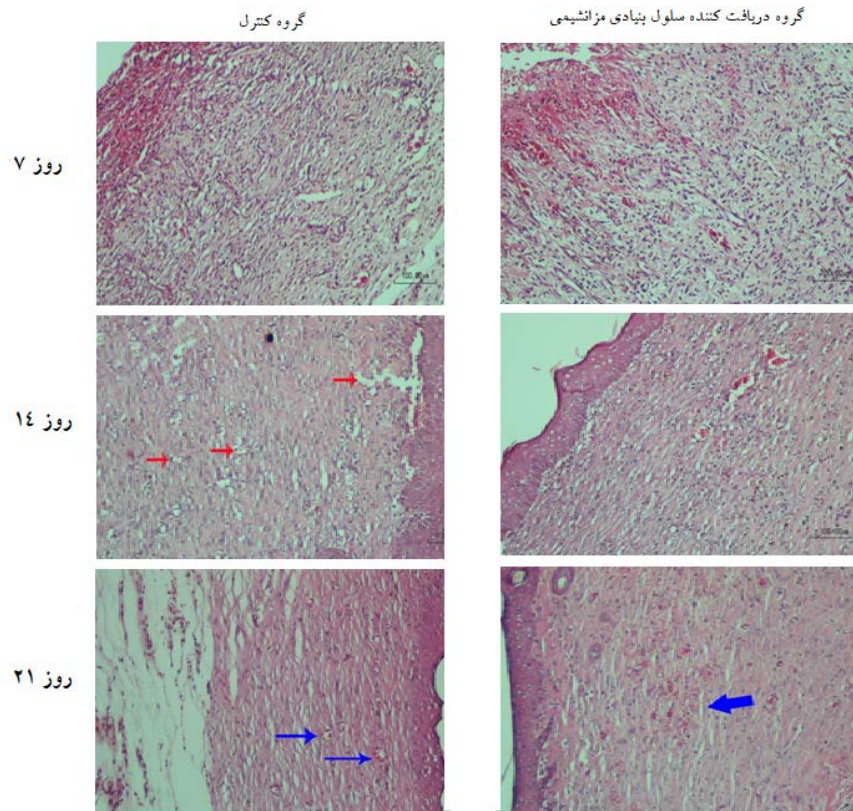
گروه کنترل



گروه تیمار



تصویر ۴. بسته شدن زخم در گروه کنترل و تیمار در روزهای صفر، ۷، ۱۴ و ۲۱ (به ترتیب از راست به چپ)



مجله علمی پزشکی
جندی شاپور

تصویر ۵. نتایج بافت‌شناسی (رنگ آمیزی هماتوکسیلین اتوزین) در گروه کنترل و تیمار در روزهای ۷، ۱۴ و ۲۱. فلش‌های قرمز بیانگر سلول‌های التهابی و فلش‌های آبی نشانگر عروق خونی هستند. در روز هفتم پس از ایجاد زخم میزان رگ‌زایی در گروه تیمار نسبت به کنترل بیشتر بود و تعداد نوتروفیل‌ها در هر ۲ گروه افزایش داشت. ۱۴ روز بعد از ایجاد زخم، تعداد عروق در ۲ گروه نسبت به روز ۷ کمتر شده بود و گروه تیمار از نظم عروقی بیشتری برخوردار بود. ۲۱ روز بعد از ایجاد زخم، در گروه تیمار، تعداد عروق کاهش یافته بود، در حالی که در گروه کنترل عروق تازه تشکیل یافته در بافت ترمیمی هنوز قابل مشاهده بودند.

این بررسی مروری جامع نشان می‌دهند که سلول‌های بنیادی به‌ویژه سلول‌های بنیادی مزانشیمی در فازهای مختلف ترمیم و در افزایش مهاجرت و تکثیر فیبروبلاست‌ها و کراتینوسیت‌ها، افزایش ترشح فاکتورهای رشد، افزایش عروق کوچک، کاهش سلول‌های التهابی، کاهش فاکتورهای پیش التهابی، تولید اینترلوکین، کاهش آنزیم ماتریکس متالوپروتئینازها، افزایش ضخامت اپیدرم و افزایش ضمام پوستی نقش دارند [۱۶]. همچنین مطالعه دیگری نشان می‌دهد که آگزوزوم‌های مشتق از سلول‌های بنیادی مزانشیمی می‌توانند التیام زخم دیابتی را از طریق رگ‌زایی تسریع کنند [۱۷]. در تحقیق انجام شده در خصوص اثر سلول‌های بنیادی مزانشیمی بر اسکار و بازسازی زخم نتایج نشان داده شد استفاده از سلول‌های بنیادی مزانشیمی مهندسی شده ژنتیکی به‌عنوان ابزار مهمی در ترمیم زخم‌های دیابتی قابل استفاده است [۱۸]. همچنین سلول‌های بنیادی مزانشیمی مهندسی شده می‌توانند در تسریع بهبودی زخم دیابتی با تأثیر بر هموستازی ایمونولوژیک، نقش مؤثری داشته باشند. در واقع مطالعات اخیر حاکی از آن هستند که استفاده از سلول‌های بنیادی مزانشیمی نقش بسیار

پوستی در حیوانات دیابتی از روش اسپری کردن سلول‌ها در ناحیه زخم استفاده شد. نتایج مطالعه حاضر نشان دادند اسپری سلول‌های بنیادی مزانشیمی در ناحیه زخم می‌تواند سبب تسریع مورفولوژیک التیام زخم شود و نیز باعث بهبودی المان‌های بافت‌شناسی ترمیم زخم در زمان کمتری شود. موافق با این یافته، پژوهش‌های دیگری نیز نشان داده‌اند که سلول‌های بنیادی مزانشیمی بالغ به‌عنوان جایگزینی برای سلول‌های از دست‌رفته در طول ترمیم زخم و بنابراین به‌عنوان یک عامل کلیدی در تولید بافت قابل طرح هستند [۱۵]. همچنین نتایج حاصل از مطالعات نشان داده‌اند بافت چربی با قابلیت دسترسی آسان به‌عنوان یکی از منابع قابل دسترس سلول‌های بنیادی مزانشیمی است که با روش‌های غیرتهاجمی می‌توان آن را در مقادیر زیاد تهیه کرد. در حال حاضر اثرات مفید این سلول‌ها بر بازسازی پوست، درمان زخم و چین‌وچروک به اثبات رسیده است [۱۶].

لی و همکاران در سال ۲۰۱۶ با مرور بر مطالعات سال‌های پیشین که اثر سلول‌های بنیادی بر التیام را بررسی کردند. نتایج

مؤثری در ترمیم زخم ایفا می کنند [۱۹-۲۱].

حامی مالی

این پژوهش با پشتیبانی مرکز پوست و سلول‌های بنیادی^{۱۶} و از طریق حمایت‌های مالی شبکه جهانی تحقیقات، آموزش و رخ داده^{۱۷} انجام شده است.

مشارکت نویسندگان

مفهوم‌سازی و نظارت: رحیم احمدی و محمدعلی نیلفروشزاده؛ روش‌شناسی: سونا زارع؛ نگارش اولیه: سونا زارع، المیرا زارعی و رحیم احمدی؛ ویراستاری و نهایی‌سازی نوشته: همه نویسندگان.

تعارض منافع

بنابر اظهار نویسندگان، این مقاله تعارض منافع ندارد.

تشکر و قدردانی

نویسندگان مایلند از کارکنان شبکه جهانی تحقیقات، آموزش و رخ داده برای حمایت ارزشمندشان تشکر کنند.

در مقابل، برخلاف یافته‌های تحقیقاتی که مؤید اثرات سلول‌های بنیادی مزانشیمی بر ترمیم زخم دیابتی هستند، برخی نتایج پژوهشی نشان داده‌اند سلول‌های بنیادی مزانشیمی به تضعیف پاسخ سیستم ایمنی سیستمیک و افزایش سایتوکاین‌های مهاری مانند اینترلوکین ۱۰ و اینترلوکین ۱۲ منجر می‌شوند که می‌تواند اثر نامطلوبی بر جای گذارد [۲۲]. همچنین مطالعات بیانگر کاهش تکثیر سلول‌های T میزبان در مواجهه با سلول‌های بنیادی مزانشیمی هستند [۲۳-۲۶] که این امر نیز می‌تواند به کاهش قدرت سیستم ایمنی و ایجاد عوارض نامطلوب بینجامد.

درباره مکانیسم اثر سلول‌های بنیادی مزانشیمی مشتق از بافت چربی بر ترمیم زخم دیابتی باید گفت از آنجاکه سلول‌های بنیادی می‌توانند سبب تکثیر فیبروبلاست‌ها و افزایش کلاژن‌سازی شوند [۱۵، ۱۶]، همچنان که در مطالعات بافتی ما نشان داده شد این سلول‌ها می‌توانند باعث افزایش رگ‌زایی و سبب کاهش التهاب و تعداد گلبول‌های سفید در منطقه زخم شوند. بنابراین، سلول‌های بنیادی مزانشیمی از طریق کاهش التهاب، افزایش کلاژن و نیز افزایش رگ‌زایی سبب تسریع ترمیم بافت پوست و در نتیجه تسریع التیام زخم می‌شوند.

این مطالعه از نظر برخی بررسی‌ها به‌ویژه اندازه‌گیری مستمر قند خون حیوانات در طول تجربه و نیز بررسی بیان ژن‌ها و فاکتورهای رشد دخیل در ترمیم زخم متعاقب استفاده از سلول‌های بنیادی مزانشیمی دارای محدودیت‌هایی بود. پژوهشگران این تحقیق امیدوارند در آینده امکان تحقیق در خصوص تغییرات سلولی و مولکولی در بافت پوست در طی ترمیم زخم دیابتی فراهم آید تا مسیر ترمیم زخم با جزئیات بیشتر سلولی و مولکولی روشن شود.

نتیجه‌گیری

در مجموع یافته‌های حاصل از این پژوهش نشان دادند اسپری سلول‌های بنیادی مزانشیمی مشتق از بافت چربی در محل زخم دیابتی می‌تواند از طریق کاهش التهاب، افزایش سلول‌های فیبروبلاست و تولید کلاژن و نیز افزایش رگ‌زایی سبب تسریع التیام زخم شوند. یافته‌های این پژوهش می‌تواند در حوزه سلول‌درمانی زخم‌های دیابتی مورد توجه قرار گیرند.

ملاحظات اخلاقی

پیروی از اصول اخلاق پژوهش

در این پژوهش مجوز کمیته اخلاق در پژوهش‌های زیست‌پزشکی از طرف سازمان معاونت تحقیقات و فناوری دانشگاه علوم پزشکی تهران با شناسه IR.TUMS.VCR.REC.1397.506 دریافت شد.

16. Skin and Stem Cell Research Center (SSRC)

17. Global Research, Education & Event Network (GREEN)

References

- [1] Guay C, Regazzi R. Circulating microRNAs as novel biomarkers for diabetes mellitus. *Nat Rev Endocrinol*. 2013; 9(9):513-21. [DOI:10.1038/nrendo.2013.86] [PMID]
- [2] Guay C, Roggli E, Nesca V, Jacovetti C, Regazzi R. Diabetes mellitus, a microRNA-related disease? *Transl Res*. 2011; 157(4):253-64. [DOI:10.1016/j.trsl.2011.01.009] [PMID]
- [3] Darby IA, Bisucci T, Hewitson TD, MacLellan DG. Apoptosis is increased in a model of diabetes-impaired wound healing in genetically diabetic mice. *Int J Biochem Cell Biol*. 1997; 29(1):191-200. [DOI:10.1016/S1357-2725(96)00131-8] [PMID]
- [4] Shaw JE, Sicree RA, Zimmet PZ. Global estimates of the prevalence of diabetes for 2010 and 2030. *Diabetes Res Clin Pract*. 2010; 87(1):4-14. [DOI:10.1016/j.diabres.2009.10.007] [PMID]
- [5] Chen JS, Wong VW, Gurtner GC. Therapeutic potential of bone marrow-derived mesenchymal stem cells for cutaneous wound healing. *Front Immunol*. 2012; 3:192. [DOI:10.3389/fimmu.2012.00192] [PMID] [PMCID]
- [6] Velnar T, Bailey T, Smrkolj V. The wound healing process: An overview of the cellular and molecular mechanisms. *J Int Med Res*. 2009; 37(5):1528-42. [DOI:10.1177/147323000903700531] [PMID]
- [7] Khanna S, Biswas S, Shang Y, Collard E, Azad A, Kauh C, et al. Macrophage dysfunction impairs resolution of inflammation in the wounds of diabetic mice. *Plos One*. 2010; 5(3):e9539. [DOI:10.1371/journal.pone.0009539] [PMID] [PMCID]
- [8] Dorsett-Martin WA. Rat models of skin wound healing: A review. *Wound Repair Regen*. 2004; 12(6):591-9. [DOI:10.1111/j.1067-1927.2004.12601.x] [PMID]
- [9] Diegelmann RF, Evans MC. Wound healing: An overview of acute, fibrotic and delayed healing. *Front Biosci*. 2004; 9:283-9. [DOI:10.2741/1184] [PMID]
- [10] Collier M. Understanding wound inflammation. *Nurs Times*. 2003; 99(24):63-4. [Link]
- [11] Feng CJ, Lin CH, Tsai CH, Yang IC, Ma H. Adipose-derived stem cells-induced burn wound healing and regeneration of skin appendages in a novel skin island rat model. *J Chin Med Assoc*. 2019; 82(8):635-42. [DOI:10.1097/JCMA.000000000000134] [PMID]
- [12] Wu Y, Chen L, Scott PG, Tredget EE. Mesenchymal stem cells enhance wound healing through differentiation and angiogenesis. *Stem Cells*. 2007; 25(10):2648-59. [DOI:10.1634/stemcells.2007-0226] [PMID]
- [13] Afessa B, Peters SG. Major complications following hematopoietic stem cell transplantation. *Semin Respir Crit Care Med*. 2006; 27(3):297-309. [DOI:10.1055/s-2006-945530] [PMID]
- [14] Arnaout K, Patel N, Jain M, El-Amm J, Amro F, Tabbara IA. Complications of allogeneic hematopoietic stem cell transplantation. *Cancer Invest*. 2014; 32(7):349-62. [DOI:10.3109/07357907.2014.919301] [PMID]
- [15] Lau K, Paus R, Tiede S, Day P, Bayat A. Exploring the role of stem cells in cutaneous wound healing. *Exp Dermatol*. 2009; 18(11):921-33. [DOI:10.1111/j.1600-0625.2009.00942.x] [PMID]
- [16] Moon KM, Park YH, Lee JS, Chae YB, Kim MM, Kim DS, et al. The effect of secretory factors of adipose-derived stem cells on human keratinocytes. *Int J Mol Sci*. 2012; 13(1):1239-57. [DOI:10.3390/ijms13011239] [PMID] [PMCID]
- [17] Hu Y, Tao R, Chen L, Xiong Y, Xue H, Hu L, et al. Exosomes derived from pioglitazone-pretreated MSCs accelerate diabetic wound healing through enhancing angiogenesis. *J Nanobiotechnology*. 2021; 19(1):150. [DOI:10.1186/s12951-021-00894-5] [PMID] [PMCID]
- [18] Guillamat-Prats R. The role of MSC in wound healing, scarring and regeneration. *Cells*. 2021; 10(7):1729. [DOI:10.3390/cells10071729] [PMID] [PMCID]
- [19] Kuang S, He F, Liu G, Sun X, Dai J, Chi A, et al. CCR2-engineered mesenchymal stromal cells accelerate diabetic wound healing by restoring immunological homeostasis. *Biomaterials*. 2021:120963. [DOI:10.1016/j.biomaterials.2021.120963] [PMID]
- [20] Aghayan HR, Hosseini MS, Gholami M, Mohamadi-Jahani F, Tayanloo-Beik A, Alavi-Moghadam S, et al. Mesenchymal stem cells' seeded amniotic membrane as a tissue-engineered dressing for wound healing. *Drug Deliv Transl Res*. 2022; 12(3):538-49. [DOI:10.1007/s13346-021-00952-3] [PMID]
- [21] Wang M, Xu X, Lei X, Tan J, Xie H. Mesenchymal stem cell-based therapy for burn wound healing. *Burns Trauma*. 2021; 9:tkab002. [DOI:10.1093/burnst/tkab002] [PMID] [PMCID]
- [22] Sharma RK, John JR. Role of stem cells in the management of chronic wounds. *Indian J Plast Surg*. 2012; 45(2):237-43. [DOI:10.4103/0970-0358.101286] [PMID] [PMCID]
- [23] Beyth S, Borovsky Z, Mevorach D, Liebergall M, Gazit Z, Aslan H, et al. Human mesenchymal stem cells alter antigen-presenting cell maturation and induce T-cell unresponsiveness. *Blood*. 2005; 105(5):2214-9. [DOI:10.1182/blood-2004-07-2921] [PMID]
- [24] Yang SH, Park MJ, Yoon IH, Kim SY, Hong SH, Shin JY, et al. Soluble mediators from mesenchymal stem cells suppress T cell proliferation by inducing IL-10. *Exp Mol Med*. 2009; 41(5):315-24. [DOI:10.3858/emm.2009.41.5.035] [PMID] [PMCID]
- [25] Nasef A, Chapel A, Mazurier C, Bouchet S, Lopez M, Mathieu N, et al. Identification of IL-10 and TGF-beta transcripts involved in the inhibition of T-lymphocyte proliferation during cell contact with human mesenchymal stem cells. *Gene Expr*. 2007; 13(4-5):217-26. [DOI:10.3727/00000000678066957] [PMID] [PMCID]
- [26] Aggarwal S, Pittenger MF. Human mesenchymal stem cells modulate allogeneic immune cell responses. *Blood*. 2005; 105(4):1815-22. [DOI:10.1182/blood-2004-04-1559] [PMID]