

## مقایسه دو روش درمانی اتوگرفت لترال کورتکس راموس مندیل و آلوپلاست مش تیتانیومی در بازسازی شکستگی‌های کف اوربیت

توکل خانی‌زاده<sup>۱</sup>، امیرعلی بدری<sup>۱</sup>، بابک جاویدی<sup>۱</sup>، سعید شیر افکن<sup>۱\*</sup>،  
مهشید رضوی<sup>۲</sup>، کامبیز احمدی انگالی<sup>۳</sup>

### چکیده

زمینه و هدف: بازسازی شکستگی‌های اوربیت یکی از پرچالش‌ترین مراحل درمان آسیب‌های صورت می‌باشد. توافق عمومی بر انتخاب نوع ماده بازسازی‌کننده وجود ندارد. در این مطالعه که از نوع کارآزمایی بالینی بوده، نتایج کوتاه‌مدت درمانی اتوگرفت لترال کورتکس راموس مندیل و آلوپلاست مش تیتانیومی بررسی شد.

روش بررسی: ۲۲ بیمار با شکستگی کف اوربیت در دو گروه به صورت تصادفی وارد مطالعه شدند. بیماران گروه اول به وسیله اتوگرفت از لترال کورتکس راموس، و بیماران گروه دوم به وسیله آلوپلاست مش تیتانیومی تحت درمان قرار گرفتند. بیماران به مدت ۶ ماه پیگیری شده و از نظر انوفتالموس، ورتیکال دیستوپیا، دیپلوپیا، پاراستزی گونه و احتمال عفونت ارزیابی شدند.

یافته‌ها: تفاوت معناداری بین دو گروه مشاهده نشد. اتوگرفت از راموس مندیل و آلوپلاست مش تیتانیومی می‌تواند بدون توجه به اندازه شکستگی و میزان آسیب ایجاد شده به کار روند.

نتیجه‌گیری: هر دو روش مذکور قابل اعتماد و موفق می‌باشند. فواید اتوگرفت راموس، دسترسی به مقدار مناسب استخوان، واسکولاریزاسیون، احتمال کم اکستروژن و خنثی بودن می‌باشد، ولی موربیدیتی ناحیه دهنده پیوند و طولانی‌تر شدن زمان عمل از معایب است. سازگاری با بدن، میزان تحلیل مختصر، استئواینتگریشن و شکل‌دهی عالی، عدم وجود موربیدیتی ناحیه دهنده و زمان کوتاه‌تر عمل از فواید آلوپلاست است. متناهی احتمال اکستروژن گرفت، سختی قراردعی به دلیل ناصافی لبه‌ها و یا برداشت آن در صورت عفونت به دلیل رشد فیروز به درونش و همچنین هزینه بالاتر، از معایب مش تیتانیومی می‌باشد.

کلید واژگان: شکستگی کف اوربیت، اتوگرفت، آلوپلاست، انوفتالموس، دیپلوپیا.

۱-استادیار گروه جراحی فک و صورت.  
۲-استادیار گروه رادیولوژی فک و صورت.  
۳-دانشیار گروه آمار و اپیدمیولوژی.

۱- گروه جراحی فک و صورت، دانشکده دندان‌پزشکی، دانشگاه علوم پزشکی جندی‌شاپور اهواز، اهواز، ایران.  
۲- گروه رادیولوژی فک و صورت، دانشکده دندان‌پزشکی، دانشگاه علوم پزشکی جندی‌شاپور اهواز، اهواز، ایران.  
۳- گروه آمار حیاتی، دانشکده بهداشت، دانشگاه علوم پزشکی جندی‌شاپور اهواز، اهواز، ایران.

\* نویسنده مسؤول:

سعید شیر افکن؛ گروه جراحی فک و صورت، دانشکده دندان‌پزشکی، دانشگاه علوم پزشکی جندی‌شاپور اهواز، اهواز، ایران.

تلفن: ۰۰۹۸۹۱۲۲۱۷۳۳۱۸

Email:  
Shirafkan.Saeed@yahoo.com

## مقدمه

اتوژن لترال کورتکس مندیل و آلوپلاست مش تیتانیومی بپردازیم.

بانیکا (Banica) و همکارانش در سال ۲۰۱۳، بازسازی کف اوربیت را به وسیله ایمپلنت‌های از قبل شکل-داده شده تیتانیومی بر روی ۱۱ بیمار انجام دادند. دیفکت-های کف اوربیت بر مبنای CT به سه دسته تقسیم شد:

الف) دیفکت‌هایی که ۲۵ درصد یا کمتر از کف اوربیت را درگیر کرده است.

ب) دیفکت‌هایی که ۲۵ تا ۵۰ درصد از کف اوربیت را درگیر کرده است.

ج) دیفکت‌های وسیع‌تر از ۵۰ درصد پروتکل درمانی آنها روی دسته سوم دیفکت‌ها بود که از مش‌های تیتانیومی استفاده نمودند. به عقیده آنها استفاده از مش تیتانیومی نسبت به سایر گرفت‌ها کمتر وقت‌گیر و دقیق‌تر است (۱۵).

وجیه (Wajih) و همکاران در سال ۲۰۱۱، از مقایسه گرفت اتوژن و آلوپلاست Porex در بازسازی کف اوربیت ۲۶ بیمار دریافتند که دیپلویا در Primary Gaze (نگاه مستقیم) هیچ گروهی مشاهده نشد، ولی Down Gaze (نگاه به پایین) و Peripheral Diplopia (دوبینی محیطی) در گروه آلوپلاست بیشتر از گروه گرفت اتوژن بوده است. همچنین میزان بروز انوفتالموس و محدودیت حرکتی Globe (کره چشم) نیز در آلوپلاست بیشتر بوده است (۱۶).

همچنین در تحقیقی که توسط لیگر (Lieger) در سال ۲۰۱۱ انجام شد، تأثیر استفاده از مش تیتانیومی نازک در درمان انوفتالموس، دیپلویا و حرکات چشم مورد بررسی قرار گرفت. آنها پس از فالوآپ‌های ۲، ۶، ۱۲ هفته-ای به این نتیجه رسیدند که تنها گرفت استخوان کالوارיום و مش تیتانیومی را می‌توان در درمان شکستگی‌های گسترده اوربیت استفاده نمود (۱۷).

شکستگی زایگوما بعد از شکستگی استخوان بینی، شایع‌ترین شکستگی استخوان صورت می‌باشد (۱)؛ که در آقایان، در دهه‌های دوم و سوم زندگی شایع‌تر است (۲). به دنبال شکستگی زایگوما، کف اوربیت و دیواره مدیال، اغلب به صورت Comminuted (خرد شده) شکسته شده و خطوط متعدد شکستگی در داخل اوربیت ایجاد می‌کنند (۳).

درک علت دفرمیتی‌های بعد از تروما و بعد از جراحی اوربیت، یک پیشرفت بزرگ در درمان‌های ترومای فک و صورت بوده است. انوفتالموس که شایع‌ترین و جدی‌ترین نتیجه تروما به کمپلکس اوربیت بوده، مکرراً اتفاق می‌افتد؛ لذا مطالعات زیادی روی آن انجام شده است. برای سال‌ها، نظریه‌های متفاوتی به منظور توضیح انوفتالموس متعاقب تروما ارائه شده است که استفاده از تکنیک‌های جدید سه-بعدی نشان دادند که شایع‌ترین یافته، افزایش حجم استخوانی اوربیت می‌باشد که حتی ۵ درصد تغییرات حجمی اوربیت، تغییرات کلینیکی قابل توجهی در شکل و موقعیت بافت نرم ایجاد کرده، منجر به درجاتی از انوفتالموس می‌گردد (۴). در بازسازی کف اوربیت از گرفت استخوانی و غضروفی اتوژن و یا آلوپلاست‌ها می‌توان استفاده نمود (۵). استخوان‌های ایلیاک، کالوارיום، ماگزایلا و مندیل از محل-های شایع برداشت پیوند اتوژن می‌باشند (۶). مواد آلوپلاستیکی که بیشتر مورد استفاده قرار می‌گیرد، شامل مش‌های تیتانیومی، ایمپلنت‌های پلی اتیلن متخلخل (مدپور) و مش‌های قابل جذب پلی گلیکولیک و لاکتیک اسید می‌باشد (۷). با توجه به اینکه استفاده از لترال کورتکس راموس مندیل عوارض کمتری نسبت به سایر نواحی دهنده اتوژن دارد و نسبت به مواد آلوپلاستیک از جمله مش تیتانیومی بسیار کم‌هزینه‌تر است، بر آن شدیم تا مطالعه پروسپکتیو، Randomized و با فالوآپ طولانی‌مدت را طرح‌ریزی کنیم و به مقایسه نتایج دو روش درمانی گرفت

نداشتند. میزان بروز انوفتالموس ۳ تا از ۲۸ بیمار، دیپلویا ۱ نفر از ۱۶ بیمار، ورتیکال دیستوپیا ۱ بیمار از ۴ نفر و پاراستزی عصب اینفرا ارییتال، ۳ تا از ۳۱ بیمار بود. در پایان به این نتیجه رسیدند که ایمپلنت‌های بسیار نازک مدپور با دوام بوده، ضمن تقلید از آناتومی ناحیه، نیاز به گرفت اتوژن را مرتفع می‌سازد (۲۱).

در تحقیقی که توسط میتز (Mintz) و همکارانش در ۸ مورد شکستگی انجام شد، استفاده از زایده کرونیوید سمت مخالف برای درمان شکستگی کف اوربیت مورد بررسی قرار گرفت. طی فالوآپ یک‌ساله، ۸ بیمار ارزیابی شد که در هیچ‌کدام دیپلویا، انوفتالموس، گیر کردگی عضلانی و یا عفونت مشاهده نشد. البته مختصری تریسموس به مدت ۱ تا ۲ هفته در هر ۸ بیمار مشاهده شد. آنها دریافتند که زایده کرونیوید، ناحیه‌ای عالی برای برداشت گرفت به منظور بازسازی کف اوربیت می‌باشد (۲۲).

کوساکا (Kosaka) و همکارانش در تحقیقی که روی ۷۵ بیمار انجام شد، برداشت گرفت از لترال کورتکس مندیبل (ناحیه متال، نواحی خلفی متال فورامن و ناحیه راموس) را در بازسازی کف اوربیت مورد بررسی قرار دادند. میزان دیفکت اوربیت توسط 3D-CT اندازه‌گیری شد و نتایج زیر به دست آمد: گرفت استخوان مندیبل به سهولت در دسترس بوده، به راحتی شکل دهی می‌شود، اندازه و انحنای مناسبی برای بازسازی اربیت دارد، اختلال فانکشنال برای مندیبل نمی‌دهد، دفرمیتی ثانویه نداشته، اسکار مشخص نیز نمی‌دهد، همچنین بی حرکت‌سازی بعد از عمل نیز نیاز نبوده، به ندرت عارضه ماژور می‌دهد (۲۳).

کریشمن (Krishman) و همکاران او نیز در تحقیقی که بر روی ۱۶ بیمار دچار شکستگی کف اوربیت انجام دادند، برداشت پیوند از ناحیه سمیفیز مندیبل را مورد بررسی قرار دادند. لازم به ذکر است که گرفت از ناحیه سمیفیز در بیمارانی استفاده شد که ابعاد دیفکت کوچک‌تر

پیومپینو (Piombino) و همکارانش در تحقیقی که طی سال‌های ۲۰۰۸ تا ۲۰۱۰ بر روی ۲۳ بیمار انجام شد، استفاده از زونوگرفت ممبران‌های قابل جذب کلاژنه در بازسازی شکستگی‌های کوچک کف اوربیت (دیفکت‌های کمتر از  $3\text{cm}^2$ ) را مورد بررسی قرار دادند. پس از فالوآپ ۶ ماهه، تنها ۹ درصد از بیماران عوارض پس از عمل را مرتبط با نحوه جراحی و نه مرتبط با ممبران کلاژنه، نشان دادند (۱۸).

در تحقیقی که در سال‌های ۲۰۰۶ تا ۲۰۰۸ توسط دکتر بیات و همکارانش انجام شد، گرفت‌های غضروفی گوش و سپتوم بینی برای بازسازی Blow out fx های کف اوربیت در ۲۲ بیمار مورد مقایسه قرار گرفت. پس از بررسی‌های یک‌ساله، اختلاف معناداری در درمان دیپلویا و محدودیت‌های حرکتی گلوب و همچنین اختلالات عصبی (پاراستزی و آنستزی) مشاهده نشد، ولی در گرفت‌های غضروف سپتوم بینی، درمان انوفتالموس به مراتب با موفقیت بیشتری همراه بود (۱۹).

ژو (Xujj) و همکارانش در تحقیقی که طی سال‌های ۱۹۹۶ تا ۲۰۰۵ انجام دادند، تأثیر پروتز مدپور (Porex) در ۶۸ بیمار دچار Orbital blow out fx را مورد ارزیابی قرار داده و به این نتیجه رسیدند که انوفتالموس و ورتیکال-دیستوپیا در ۶۷ بیمار کاملاً برطرف گردید؛ دیپلویا در ۹ بیمار که دچار ZMC fx بودند باقی ماند و تنها در یک بیمار اکتروپیون بر جای مانده بود. لازم به ذکر است که هیچ‌گونه عفونت و یا بیرون‌زدگی پروتز مدپور (Porex) دیده نشد. آنها نتیجه گرفتند که پروتز مدپور ماده‌ای کاملاً قابل اعتماد بوده و می‌بایست حدود ۱-۲ میلی‌متر Overcorrection (تصحیح بیش از حد) شود (۲۰).

در بررسی‌های اوزترک (Ozturk) و همکارانش که در سال‌های ۱۹۹۸ تا ۲۰۰۴ انجام شد، ۳۸ بیمار تحت جراحی بازسازی کف اوربیت به وسیله پروتز مدپور قرار گرفتند که هیچ‌کدام نیاز به خارج‌سازی پروتز مدپور

بیماران بعد از دریافت توضیحات کامل در مورد هر دو روش درمانی و مزایا و معایب آنها، به صورت تصادفی وارد هر یک از گروه‌های مورد مطالعه می‌شدند. پس از انجام درمان مورد نظر، بیماران به فواصل ۱۰ روزه، ۱ ماهه، ۳ ماهه و ۶ ماهه، تحت فالوآپ قرار گرفته و متغیرهای مورد نظر در طی این مدت بررسی و ثبت می‌گردند.

در تمام بیماران حضور شکستگی کف اوربیت و میزان جابه‌جایی آن به وسیله سی تی اسکن، اگزوفتالمومتر و خط‌کش مدرج قبل و بعد از جراحی (در حالت نشسته) مورد بررسی و ارزیابی قرار گرفت.

میزان انوفتالموس با اگزوفتالمومتر Hertel برحسب میلی‌متر اندازه‌گیری شد. ورتیکال دیستوپیا نیز به وسیله خط افقی عبوری از مردمک‌ها در حالت نشسته بیمار به وسیله خط‌کش مدرج برحسب میلی‌متر تعیین گردید. حضور دیپلوپیا و پاراستری گونه در صورت، قبل از عمل در بیمار بررسی و ثبت شد.

### تکنیک جراحی

گروه ۱ (اتوگرفت از لترال کورتکس راموس مندیبل): بیمار تحت بیهوشی عمومی قرار می‌گیرد. ابتدا آماده-سازی محل گیرنده پیوند با برش Mmid Lower Lid (Sub Tarsal) و دایسکشن در پلن ساب پریوستال انجام می‌شود. با دسترسی به کف اوربیت و با حفظ عصب اینفراراییتال، بافت هرئیشن به داخل تغییر مکان داده می‌شود. بوردهای سالم باثبات نیز در پیرامون دیفکت اکسپوز می‌گردد.

جهت دسترسی به استخوان کورتکس لترالی راموس، برش نسج نرم مشابه جراحی دندان عقل می‌باشد، پس از کنار زدن فلپ میزان کافی از کورتکس لترالی با ضخامت تقریبی ۴ mm، متناسب با ابعاد دیفکت برداشته می‌شود. گرفت اتوژن حاصله به داخل اوربیت برده شده و معمولاً نیاز به فیکسیشن ندارد (شکل ۱).

گروه ۲ (آلوپلاست مش تیتانیومی)

از ۲ سانتی‌متر بود. طی فالوآپ ۱۲ ماهه (میانگین ۹ تا ۳۶ ماهه) بیماران شکایت خاصی نداشتند. عفونت محل دهنده و پس زدن پیوند مشاهده نشد. بازسازی کف اوربیت، بدون انوفتالموس یا دیپلوپیا و یا اختلال حرکات اکسترااکولار، به خوبی انجام شده بود. آنها به این نتیجه رسیدند که سمفیز مندیبل به عنوان منبعی در دسترس با حداقل موربیدیتی و با کانتور مناسب، مخصوصاً مواقعی که اندازه دیفکت کمتر از ۲ سانتی‌متر بوده، می‌باشد (۲۴).

همچنین در تحقیقی که گانگورماس (Gungormus) و همکارانش در ۱۶ مورد شکستگی انجام دادند، مندیبل را استخوانی مقاوم‌تر نسبت به تحلیل در مقایسه با استخوان‌های اندوکندرال برشمرده و ناحیه راموس صعودی را ناحیه‌ای مناسب از جهت برداشت گرفت با حداقل موربیدیتی یافتند. در مطالعه آنها حداکثر میزان قابل برداشت گرفت، ابعاد ۹×۲۲×۳۳×۳۷ میلی‌متر می‌تواند داشته باشد که از ناحیه سمفیز و بادی بیشتر بوده و جهت بازسازی‌های وسیع کف اوربیت، مناسب می‌باشد (۲۵).

### روش بررسی

این مطالعه از نوع کارآزمایی بالینی بوده و به صورت Prospective Randomized Controlled Trial انجام می‌شود. جامعه مورد مطالعه را بیماران مراجعه‌کننده به بخش جراحی فک و صورت بیمارستان امام خمینی (ره) اهواز جهت درمان شکستگی‌های کف اوربیت تشکیل دادند. این بیماران دارای شکستگی کف اوربیت همراه با جابه‌جایی عمودی گلوب، ولی بدون شکستگی‌های دیواره مدیال و سقف اربیت بودند. نمونه‌گیری به روش تصادفی ساده انجام پذیرفت. بر اساس مطالعات مشابه قبلی و فرمول حجم نمونه  $n = \frac{Z^2 P(1-P)}{d}$  دو گروه ۱۱ نفره از بیماران در نظر گرفته شد (جمعاً ۲۲ نفر). گروه اول، گروه اتوگرفت و گروه دوم گروه آلوپلاست نامیده شد.

۲- میانگین ورتیکال دیستوپیی قبل از عمل در گروه اول  $1/12 \pm 2/45$  میلی‌متر بود که در فالوآپ اول همگی بهبود یافته بودند. در فالوآپ دوم و سوم (۳۰ و ۹۰ روز پس از عمل)  $1/8$  درصد بهبود یافته و در  $1/2$  درصد موارد،  $1\text{mm}$  ورتیکال دیستوپیا باقی مانده بود. در فالوآپ آخر (۶ ماه پس از عمل)  $63/6$  درصد کاملاً بهبود ورتیکال دیستوپیا مشهود بود. در  $27/3$  درصد،  $1\text{mm}$  و در  $9/1$  درصد،  $2\text{mm}$  ورتیکال دیستوپیا برجای مانده بود.

۳- دیپلوپیی قبل از عمل در  $81/8$  درصد بیماران وجود داشت که در فالوآپ اول در  $72/7$  درصد بیماران مشاهده می‌شد، که در فالوآپ دوم (۱ ماه بعد از عمل)، تنها در  $27/3$  درصد بیماران و در فالوآپ سوم (۹۰ روز پس از عمل) در  $9/1$  درصد افراد و نهایتاً در فالوآپ چهارم (۱۸۰ روز پس از عمل) کاملاً برطرف شده بود.

۴- پاراستزی گونه نیز در  $90/9$  درصد افراد گروه اول ایجاد شده بود که در فالوآپ اول به  $81/8$  درصد و در فالوآپ دوم به  $45/5$  درصد، فالوآپ سوم،  $9/1$  درصد و نهایتاً پس از ۶ ماه، کاملاً رفع شده بود.

۵- عفونت قبل در هیچ‌کدام از بیماران قبل از عمل وجود نداشت. تنها در فالوآپ دوم (۳۰ روز پس از عمل) یک بیمار (۹/۱ درصد) عفونت و خروج چرک دیده شد که پس از شستشو و درناژ و ۷ روزآنتی بیوتیک تراپی، بدون ایجاد عارضه خاصی بهبودی دیده شد.

اطلاعات مربوط به گروه دوم (آلوپلاست مش تیتانیومی) از قرار زیر است (جدول ۲):

میانگین سنی این گروه  $32/9 \pm 1/20$  بود، که از این میان  $72/7$  درصد (۸ بیمار) مذکر و  $27/3$  درصد (۳ بیمار) مؤنث بودند.

۱- میانگین انوفتالموس قبل از عمل در این گروه  $1/04 \pm 3/09$  میلی‌متر بود که فالوآپ اول همگی بهبود یافته بودند. در فالوآپ دوم (۳۰ روز پس از عمل) در  $1/2$  درصد حدود  $1\text{mm}$ ، در  $1/2$  درصد،  $2\text{mm}$  انوفتالموس

پس از انجام بیهوشی عمومی، برش Mid Lower Lid (Sub Tarsal) و دایسکشن در پلن ساب پریوستال انجام، دسترسی به کف اوربیت حاصل، بافت هر نیشن با محافظت از عصب اینفراراییتال، به داخل اوربیت تغییر مکان داده شده و یک مش تیتانیومی (از شرکت لفورت ساخت کره جنوبی) با ابعادی متناسب با دیفکت‌های موجود قرار داده شد و سپس با یک یا دو عدد پیچ شش میلی‌متری فیکس گردید. در انتها - Forced Duction Test به منظور اطمینان از آزادسازی کامل انساج نرم انجام شد (شکل ۲).

### یافته‌ها

۲۲ بیمار دارای شکستگی کف اوربیت یک‌طرفه در ۲ گروه وارد مطالعه شدند. گروه اول به وسیله اتوگرفت از لترال کورتکس راموس مندیبل و گروه دوم با آلوپلاست مش تیتانیومی تحت درمان قرار گرفتند. هر گروه حاوی ۱۱ بیمار بود. میانگین سنی این بیماران  $32/54 \pm 7/93$  (Max=۶۰ و Min=۱۸) بود. ۱۷ بیمار (۷۷ درصد مذکر) و ۵ بیمار (۲۳ درصد مؤنث) بودند.

اطلاعات مربوط به گروه اول (اتوگرفت) از قرار زیر است (جدول ۱):

میانگین سنی این گروه  $32/27 \pm 7/9$  بود که از این میان ۹ بیمار (۸۱/۸ درصد) مذکر و ۲ بیمار (۱۸/۲ درصد) مؤنث بودند.

۱- میانگین انوفتالموس قبل از عمل در گروه اول  $2/9 \pm 0/8$  میلی‌متر بود که در فالوآپ‌های اول و دوم و سوم یعنی ۱۰ روز، ۳۰ روز و ۹۰ روز پس از عمل،  $90/9$  درصد آن برطرف شده بود و تنها در یک بیمار (۹/۱ درصد) به میزان  $1\text{mm}$  باقی مانده بود، ولی در فالوآپ چهارم (۶ ماه پس از عمل) در  $54/5$  درصد بهبودی کامل برقرار بود. در  $36/4$  درصد،  $1\text{mm}$  و در  $9/1$  درصد حدود  $2\text{mm}$  انوفتالموس باقی مانده بود.

۴- پاراستزی گونه نیز در همه بیماران قبل از عمل وجود داشت که در ۹۰/۹ درصد بیماران در فالوآپ اول، در ۲۷/۳ درصد بیماران در پایان ماه اول، در ۱۸،۲ درصد در پایان ماه سوم وجود داشت و در پایان ۶ ماه کاملاً بهبود یافته بود.

۵- عفونت قبل از عمل در بیماران وجود نداشت، ولی در فالوآپ اول و سوم، تنها در ۱ بیمار (۹/۱ درصد) دیده شد که با شستشو و درناژ و آنتی بیوتیک تراپی ۵ روزه برطرف شد.

#### مقایسه بین دو گروه:

مقایسه بین سن دو گروه به وسیله **Independent Sample T-test** نشان داد که اختلاف بین دو گروه از لحاظ آماری معنادار نمی باشد ( $P \text{ value} = 0/66$ )

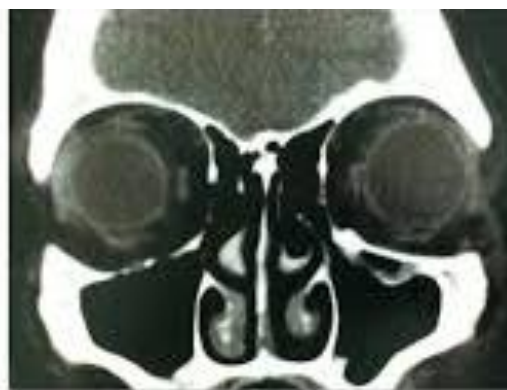
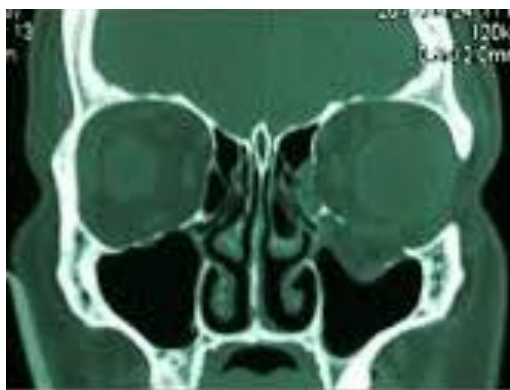میزان انوفتالموس به دست آمده از دو گروه مورد مطالعه به تفکیک روزهای مختلف فالوآپ به وسیله **(Mann-Whitney Test)** بررسی و مقایسه شد، ولی اختلاف معناداری مشاهده نشد ( $P \text{ value} > 0/8$ )

مقایسه میزان ورتیکال دیستوپیا بین دو گروه به تفکیک روزهای مختلف فالوآپ به وسیله **(Mann-Whitney Test)** نیز اختلاف معناداری را نشان نداد ( $P \text{ value} > 0/5$ )

باقی مانده بود و ۶۳/۶ درصد موارد بهبودی کامل داشتند. در فالوآپ ۹۰ روز، در ۶۳/۶ درصد رفع کامل انوفتالموس، در ۲۷/۳ درصد موارد ۱ mm و در ۹/۱ درصد، ۲ mm انوفتالموس باقی مانده بود. در فالوآپ ۶ ماهه، ۴۵/۵ درصد بهبود کامل انوفتالموس، در ۳۶/۴ درصد حدود ۱ mm انوفتالموس و در ۱۸/۲ درصد، ۲ mm انوفتالموس بر جای مانده بود.

۲- میانگین ورتیکال دیستوپیا قبل از عمل  $\pm 1/6$  میلی متر بود که ۱۰ روز پس از جراحی، برطرف شده بود. در فالوآپ ۳۰ روزه در ۸۱/۸ درصد بهبودی کامل و در ۱۸/۲ درصد، ۱mm، ورتیکال دیستوپیا برجای مانده بود. در فالوآپ ۹۰ روزه، ۳۶/۶ درصد بهبودی کامل، در ۱۸/۲ درصد، ۱ mm و ۱۸/۲ درصد هم ۲mm ورتیکال دیستوپیا داشتند. پس از ۶ ماه نیز، ۵۴/۵ درصد رفع کامل علایم، در ۱۸/۲ درصد، ۱ mm و ۲۷/۳ درصد، ۲ mm ورتیکال دیستوپیا داشتند.

۳- دیپلویای قبل از عمل در ۸۱/۸ درصد (۹ بیمار) وجود داشت که این میزان در فالوآپ اول به ۷۲/۷ درصد، در فالوآپ دوم به ۷۲/۳ درصد، در فالوآپ سوم به ۹/۱ درصد و نهایتاً در فالوآپ ۶ ماهه، برطرف شده بود.





جدول ۲: اطلاعات بیماران گروه ۲ (آلوپلاست) و نتایج به دست آمده از آنها

بیمار	جنس	سن	انوفتالموس				ورتیکال دیستوپیا				دیپلوپیا				پاراستری گونه				عفونت			
			قبل از عمل	روز	ماه	قبل از عمل	روز	ماه	قبل از عمل	روز	ماه	قبل از عمل	روز	ماه	قبل از عمل	روز	ماه	قبل از عمل	روز	ماه	قبل از عمل	روز
۱	مذکر	۲۳	۵	۰	۲	۲	۲	۴	۰	۱	۲	۲	+	+	+	+	+	+	-	-	-	-
۲	مؤنث	۶۰	۳	۰	۰	۰	۰	۳	۰	۰	۰	۰	+	+	-	-	-	-	-	-	-	-
۳	مذکر	۴۸	۴	۰	۰	۰	۵	۲	۰	۰	۰	+	+	-	-	-	-	-	-	-	-	-
۴	مذکر	۲۸	۲	۰	۰	۰	۳	۰	۰	۰	۰	+	+	-	+	+	+	+	۰	۱	۱	۰
۵	مذکر	۲۹	۴	۰	۱	۱	۶	۱	۱	۰	۰	+	+	-	-	-	+	+	۲	۲	۰	۰
۶	مذکر	۲۹	۲	۰	۰	۰	۳	۰	۰	۰	۰	+	+	-	-	-	+	+	۰	۰	۰	۰
۷	مؤنث	۲۶	۳	۰	۰	۰	۴	۰	۰	۰	۰	-	-	-	-	-	+	+	۰	۰	۰	۰
۸	مذکر	۳۳	۴	۰	۲	۱	۲	۱	۱	۰	۰	+	+	-	-	-	+	+	۱	۰	۰	۰
۹	مذکر	۱۸	۳	۰	۱	۱	۰	۱	۱	۰	۰	+	+	-	-	-	+	+	۰	۰	۰	۰
۱۰	مؤنث	۴۰	۲	۰	۰	۰	۲	۱	۰	۰	۰	+	+	-	-	-	+	+	۱	۰	۰	۰
۱۱	مذکر	۲۸	۲	۰	۰	۰	۳	۰	۰	۰	۰	-	-	-	-	-	+	+	۲	۰	۰	۰

### بحث

ندارد، نیازی به بررسی اکتشافی و بازسازی آن نیست؛ مگر اینکه (به ندرت) نتیجه **Forced Duction Test** بعد از جاناندازی **ZMC** مثبت باشد. پس از اثبات لزوم بازسازی داخلی اوربیت، این کار می‌بایست پس از ری‌پوزیشن و ثابت نمودن شکستگی **ZMC** انجام گردد. موادی که جهت بازسازی اوربیت استفاده می‌شوند، شامل استخوان و غضروف اتوژن، استخوان و غضروف آلوتژیک، متیل متاکریلات، پلی اتیلن متخلخل، مش‌های تیتانیومی و غیره می‌باشند (۲۶).

در مطالعه بانیکا (Banica) و همکاران در سال ۲۰۱۳ که از مش تیتانیومی جهت بازسازی دیفکت‌های کف اوربیت ۱۱ بیمار استفاده کرده بودند، دیفکت‌های درگیرکننده بیش از ۵۰ درصد کف اوربیت مورد بررسی قرارگرفت. به عقیده آنها استخوان اتوژن به دلیل ریجیدیتی، قابل تطابق با انحای کف اوربیت نبوده، همچنین اجازه درناژ مایعات احتمالی را نمی‌دهد. از طرفی دیگر، سختی قراردادی به دلیل ناصافی لبه‌ها و گیر کردن به بافت‌های نرم

در درمان شکستگی‌های **ZMC** بازسازی داخلی اوربیت یک روش تکمیلی است که معمولاً یکی از اجزای اساسی درمان بوده و در غیر این صورت، عوارض بعد از عمل مانند انوفتالموس بروز خواهد کرد. مطلوب است که متعاقب صدمات **ZMC**، اسکن‌های اگزیاال جهت ارزیابی دیواره‌های لترال و مدیال و اسکن‌های کرونال به منظور بررسی کف اوربیت به دست آید. به عقیده همرشلاگ (Hammerschlog) و همکارانش، دقیق‌ترین ابزار تشخیصی در ارزیابی کف اوربیت، **CT** با کات‌های **2mm** مقطع سائیتال می‌باشد که گسترش خلفی دیفکت و مقدار استخوان باقی‌مانده را مشخص می‌کند. در صورتی‌که **Comminution** (خردشدگی) کف اوربیت، هر نیشن بافت نرم اوربیت به داخل سینوس ماگزیلاری و یا افزایش حجم اوربیت ناشی از **blow out** کف اوربیت و سایر دیواره‌ها در **CT** دیده شود، بازسازی آن الزامی خواهد بود. لازم به ذکر است که در موارد با حداقل جابه‌جایی که علائم چشمی نشان‌دهنده **Entrapment** و یا انوفتالموس وجود



بدین نحو که در فالوآپ اول همگی بهبود یافته، در فالوآپ دوم و سوم ۱۸ درصد و در فالوآپ آخر حدود ۳۴ درصد ورتیکال دیستوپیا باقی مانده بود.

مش‌های فلزی نیز در سال‌های اخیر جهت بازسازی داخلی اوربیت محبوب و متداول شده‌اند. حتی اگر مش فلزی به سینوس‌های Open اکسپوز باشد، به‌ندرت (به-خاطر عفونت) نیاز به خارج کردن پیدا می‌کند. از مزایای مش فلزی آن است که جراح می‌تواند آن را به شکل دلخواه درآورد، به اندازه کافی سفت بوده و بی‌نهایت نازک است (۲۶)؛ که این خصوصیات، مش را ماده‌ای ایده‌آل در رفع انوفتالموس، ورتیکال دیستوپیا و سایر علایم ترومای اوربیت کرده است. در بررسی ما نیز نتایج استفاده از مش فلزی تیتانیومی، تشابهاتی با اتوگرفت لترال کورتکس راموس دارد؛ بدین صورت که میانگین انوفتالموس باقی-مانده پس از فالوآپ ۶ ماهه ۵۴ درصد، و میانگین ورتیکال دیستوپیی باقی‌مانده تقریباً ۴۵ درصد بود.

در بررسی‌های کوساکا (kosaka) و همکارانش بر روی ۷۵ بیمار، اتوگرفت لترال کورتکس مندیبل که از نواحی چانه، بادی و راموس برداشته شده بود، جهت بازسازی شکستگی‌های کف اوربیت استفاده گردید (۲۳). نیاز به دای سکشن دقیق عصب منتال و حفظ و مراقبت از آن حین برداشت گرفت، همچنین مجاورت با ریشه دندان‌ها و احتمال پارستزی لب و لثه را می‌توان از معایب برداشت گرفت از ناحیه چانه و بادی مندیبل برشمرد. همچنین گرفت چانه در برخی از نژادهای آسیایی که دارای چانه به-خوبی تکامل نیافته هستند، مستعد دفورمیتی خواهد بود. همچنین گرفت چانه در دیفکت‌های با ابعاد حداکثر تا ۲ سانتی‌متر کارایی دارد (۲۷). در تحقیق ما گرفت از لترال کورتکس ناحیه راموس برداشته شده که به ریشه دندان‌ها آسیب وارد نکرده، هیچ‌گونه پاراستزی نیز ثبت نگردید. البته طولانی‌تر شدن زمان عمل در مقایسه با آلوپلاست‌ها، عیب عمده این روش است.

مجاور را از عیوب مش تیتانیومی برشمردند (۱۵). در تحقیق ما، انتخاب نوع گرفت بدون توجه به سایز دیفکت صورت گرفته و البته هیچ‌گونه تفاوت معناداری پس از فالوآپ ۶ ماهه از نظر وقوع انوفتالموس، ورتیکال دیستوپیا و غیره دیده نشد.

سال‌هاست که از استخوان به‌طور گسترده‌ای استفاده شده و نتایج خوبی نیز گزارش شده است، اغلب هم وقتی استفاده می‌شود که دیفکت اوربیت بزرگ باشد. استخوان اتوژن را از نواحی مختلفی می‌توان به‌دست آورد، از جمله ایلیاک، دنده، لترال ماگزایلا و مندیبل و کالواریوم.

در مطالعه مینتز (Mintz) و همکارانش که از زائده کروئوئید مندیبل در ۸ مورد شکستگی استفاده شد نیاز به **Trimming** مارژین‌های استخوانی به‌عنوان مشکلات گرفت عنوان شد (۲۲). در صورتی که در تحقیق ما، برداشت گرفت پس از اندازه‌گیری دقیق دیفکت و با ضخامت دلخواه انجام شد که نیاز به **Trimming** را به حداقل رساند که به نوبه خود فاکتوری در کاهش زمان عمل نسبت به تحقیق مذکور می‌باشد. به‌علاوه، تأثیرات ری سکشن زائده کروئوئید و حذف اتصالات عضله تمپورالیس را بر حرکات مندیبل و فانکشن جویدن نمی‌توان نادیده گرفت.

اگرچه اتوژن گرفت‌ها ایده‌آل به‌نظر می‌رسند، ولی عیبشان شامل موربیدیتی ناحیه دهنده و زیاد شدن زمان عمل است. البته به هنگام درنظر داشتن اتوگرفت‌ها می-بایست به **Over Correction** نیز توجه داشت، زیرا ۲۰-۳۰ درصد ری مادلینگ و ری پوزیشننگ استخوانی محتمل است (۲۶) که به تبع آن، دیستوپیا و انوفتالموس تأخیری نیز حاصل خواهد شد (۱۷). این مسأله در تحقیق ما نیز کاملاً مشهود بود؛ بدین صورت که در فالوآپ‌های اول و دوم و سوم، حدود ۹۱ درصد انوفتالموس رفع شده و تنها ۱ بیمار (۹ درصد) آن هم فقط 1mm باقی مانده بود، ولی در فالوآپ نهایی حدود ۴۵ درصد انوفتالموس برجای مانده بود. در مورد ورتیکال دیستوپیا نیز تا حدی صادق بود؛

از نظر برطرف نمودن دیپلویا و پاراستزی گونه و عدم ایجاد عفونت، هر دو گرفت مشابه هم بودند؛ بدین صورت که در فالوآپ ۶ ماهه در ۱۰۰ درصد موارد بهبود دیپلویا در هر دو گروه و ۱۰۰ درصد موارد بهبود پاراستزی گونه داشتیم. عفونت بعد از عمل نیز تنها یک مورد در هر گروه ایجاد شده بود که بدون نیاز به برداشت گرفت از محل و تنها با آنتی بیوتیک‌تراپی و شستشو و درناژ داخل دهانی بهبودی حاصل شد.

### نتیجه‌گیری

مطالعات کوتاه‌مدت و بلندمدت نشان‌دهنده موفقیت بیومتریال‌های مختلف به‌کار رفته در بازسازی دیفکت‌های کف اوربیت هستند. مش‌های تیتانیومی به‌کار رفته در اسکلت صورت بسیار سازگار با بدن بوده، میزان عفونتشان کم، احتمال تحلیل حداقل و همراه با توانایی استئوایت‌گیری می‌باشند، ولی احتمال واکنش جسم خارجی، جابه‌جایی، احتمال عفونت و اکستروژن و هزینه بالاتر از معایب آنها است. اتوژنوس گرفت‌ها استاندارد طلایی بازسازی دیفکت‌های بدن بوده، ولی معایبی نیز دارند. با توجه به عدم وجود تفاوت‌های معنادار در درمان انوفتالموس، ورتیکال دیستویا و ... می‌توان به‌طور روتین از آلوپلاست مش‌های تیتانیومی به‌جای اتوگرفت‌ها استفاده نمود.

مقایسه انوفتالموس و ورتیکال دیستویا در دو گروه مختلف مورد مطالعه نشان داد که اگرچه پس از فالوآپ ۶ ماهه، میانگین نتایج حاصله در گروه اتوگرفت بهتر بود، اما فقط اختلاف بین دو گروه از نظر متغیرها در فالوآپ آخر معنادار می‌باشد که احتمالاً به‌دلیل الگوی متنوع تحلیل و جابه‌جایی گرفت‌ها است.

در مقایسه CT اسکن‌های قبل و بعد از عمل می‌توان دریافت که استخوان نمی‌تواند انحنای نرمال کف اوربیت را مخصوصاً در دیفکت‌های بزرگتر بازسازی کند که ناشی از ریجیدیتی و عدم امکان ایجاد خمش در آن است.

استفاده از مش تیتانیومی علاوه بر تطابق تقریباً دقیق با انحنای اوربیت، احتمال ایجاد ادم را نیز به‌دلیل ساختار متخلخلش می‌کاهد. لازم به‌ذکر است که از این مش‌های تیتانیومی در تکنیک اندوسکوپیک بازسازی کف اوربیت نمی‌توان بهره برد، زیرا لبه‌های تیزش اغلب به انساج نرم اطراف گلوب آسیب می‌رساند (۲۸).

در اکثر مطالعات گذشته، هیچ‌گونه آسیبی به باندل IAN متعاقب برداشت گرفت از راموس گزارش نشده (۲۲-۲۴) و در تحقیق ما نیز علایمی از آنستزی، هایپوستزی و یا پاراستزی یافت نشد. شاید بتوان مهم‌ترین عارضه گرفت از راموس را آسیب به باندل IAN و دندان عقل و احیاناً شکستگی مندیبل عنوان کرد که به عقیده ما پیشگیری از این عوارض با دانستن دقیق آناتومی این ناحیه قابل حصول است.

### منابع

- 1-Dawson RLG, Fordyce GL. Complex fractures of the middle third of the face: their early treatment. Br J Surg 1953 Nov; 41(167): 255-68.
- 2-Ellise E, El-Attar A, Moos KF. An analysis of 2067 cases of zygomatico-orbital fractures. J Oral Maxillofac Surg 1985Jun; 43(6):428.
- 3-Fujii N, Yamashiro M. Classification of malar complex fractures using CT. J Oral Maxillofac Surg 1983Sep; 41(9): 562-7.
- 4-Bite U, et al .Orbital volume measurements in enophthalmos using 3-D CT imaging. plast Reconstr Surg1985; 75:502.
- 5-Antonyshyn O, Gruss JS, Galbraith DJ, Hurwitz JJ. Complex orbital fractures: A critical analysis of immediate bone graft reconstruction. Ann Plast Surg1989Mar; 22(3): 220-3.

- 6-Al-Sukhun J, Lindqvist C. A comparative study of 2 implants used to repair inferior orbital wall bony defects: autogenous bone graft versus bioresorbable poly-L/DL-lactide LA70/30 plate . J Oral Maxillofac Surg 2006Jul; 64(7): 1038-48.
- 7-Sugar AW, Kuriakose M, Walshaw ND. Titanium mesh in orbital wall reconstruction. Int J Oral Maxillofac Surg 1992Jun; 21(3):140-4.
- 8-Potter JK, Ellis E. Biomaterials for the reconstruction of the internal orbit. J Oral Maxillofac Surg 2004Oct; 62(10): 1280-97.
- 9-Mass CS , Merwin GE, Wilson J, Frey MD, Maves MD. Comparison of biomaterials for facial bone augmentation. Arch Otol Head Neck Surg1990May; 116(5): 551-6.
- 10-Smith BR, Rajchel JL, Waite DE, Read L. Mandibular anatomy as it relates to rigid fixation of the sagittal ramus split osteotomy. J Oral Maxillofac Surg 1991Mar; 49(3): 222-6.
- 11-Dickinson JT, Jaquiss GW. Alloplastic implants. Otolaryngol Clin North Am1972Oct; 5(3): 481-500.
- 12-Evarts CM, Steffee AD, McMormack LJ. Investigation of canine tissue reaction to TFE-fluorocarbon resin to high density polyethylene, and to vitallium. Surg Res1970Feb; 10(2): 91-4.
- 13-Sargent LA, Fulks KD. Reconstruction of internal orbital fractures with vitallium mesh. Plast Reconstr Surg 1991Jul; 88(1): 31-8.
- 14-Rubin PAD, Shore JW. Complex orbital fracture repair using rigid fixation of the internal orbital skeleton. Ophthalmology1992Apr; 99(4): 553-9.
- 15-Banica B, Ene P, Vranceanu D, Ene R. Titanium performed implants in orbital floor reconstrction-case presentation, review of literature. Madica J Clin Med 2013Mar; 8(1): 34-9.
- 16-Wajih WA, Shaharuddin B, Razak NH. Hospital University Sains Malaysia experience in orbital floor reconstruction: autogenous graft versus Medpor. J Oral Maxillofac Durg 2011 Jun; 69(6): 1740-4.
- 17-Lieger O, Lizuka T. Use of Low profile titanium mesh in orbital reconstruction. J Craniofac Surg2011Apr; 43(1):71-3.
- 18-Piombino P, Spinzia A, Abbate V, Bonavolontà P, Orabona GD, Califano L. Reconstruction of small orbital floor fractures with resorbable collagen membranes. J Craniofac Surg 2013 Mar; 24(2): 571-4.
- 19-Bayat M, Momen F, Khalilzadeh O, Mirhosseini Z, Sadeghi Tari A. Comparison of conchal cartilage graft with nasal septal cartilage graft for reconstruction of orbital floor blow out fractures. Br J of Maxillofac Surg 2010 Dec; 48(8): 617-20.
- 20-Xu JJ, Teng L, Jin XL, Ji Y, Lu JJ, Zhang B. porous polyethylene implants in orbital blowout fx and enophthalmos reconstruction. J Craniofac Surg 2009 May; 20 (3): 918-20.
- 21-Ozturk S, Sengezer M, Isik S, Turegun M, Devenci M, Cil Y. Long term out comes of ultra- thin porous polyethylene implants used for reconstruction of orbital floor defects. J Craniofac Surg 2005 Nov; 16(6): 973-7.
- 22-Mintz Sm, Ettinger A, Schwakel T, Gleason MJ. Contralateral coronoid process bone grafts for orbital floor reconstruction: an anatomic and clinical study. J Oral Maxillofac Surg1998 Oct; 56 (10): 1140-5.
- 23-Kosaka M, Matsuzawa Y, Mori H, Maturaga K, Kamiishi H. Orbital wall reconstruction with bone graft from the outer cortex of the mandible. J Oral Maxillofac Surg 2004 Dec; 32(6): 374-80.
- 24-Krishnan V, Johnson JV. Orbital floor reconstruction with autogenous mandibular symphyseal bone grafts. J Oral Maxillofac Surg1997 Apr; 55(4): 327-30.
- 25-Gungormus M, Yavus MS. The ascending ramus of the mandible as a donor site in maxillofacial bone grafting. J Oral Maxillofac Surg 2002Nov; 60(11):1316-18.
- 26-Fonseca RJ, Walker RV, Betts NJ, Barber HD, Powers MP. Oral and Maxillofacial Trauma. 3<sup>rd</sup> ed. St. Louis, MO: Saunders; 2005.
- 27-Gunarajab DR, Samman N. Biomaterials for repair of orbital floor blowout fractures: A systematic review. J Oral Maxillofac Surg 2013Mar; 71(3): 550-70.
- 28-Fonseca RJ, Barber HD, Walker RV, Powers MP. Oral and Maxillofacial Trauma. 4<sup>th</sup> ed. St. Louis, MO: Saunders; 2013.Vol.2. 875p.

## Autogenous Ramus Graft Versus Alloplastic Titanium Mesh in Orbital Floor Reconstruction

Tavakol Khanizadeh<sup>1</sup>, Amir Ali Badri<sup>1</sup>, Babak Javidi<sup>1</sup>, Saeed Shirafkan<sup>1\*</sup>, Mahshid Razavi<sup>2</sup>, Kambiz Ahmadi Angali<sup>3</sup>

1-Assistant Professor of Oral and Maxillofacial Surgery.  
2-Assistant Professor, of Oral and Maxillofacial Radiology,  
3-Biostatistics PHD.

1-Department of Oral and Maxillofacial Surgery, Faculty of Dentistry, Ahvaz Jundishapur University of Medical Sciences, Ahvaz, Iran.

2-Department of Oral and Maxillofacial Radiology, Faculty of Dentistry, Ahvaz Jundishapur University of Medical Sciences, Ahvaz, Iran.

3-Department of Biostatistics, Faculty of Health, Ahvaz Jundishapur University of Medical Sciences, Ahvaz, Iran.

\*Corresponding author:

Saeed Shirafkan; Department of Oral and Maxillofacial Surgery, Faculty of Dentistry, Ahvaz Jundishapur University of Medical Sciences, Ahvaz, Iran.

Tel: +989122173318

Email:

Shirafkan.Saeed@yahoo.com

### Abstract

**Background and Objective:** The management of orbital fractures is one of the most challenging area in facial trauma. No consensus exists on the choice of implants to be used for orbital floor reconstruction. Here we present the short term results of the outcome of autogenous ramus graft versus alloplastic materials in a randomized prospective clinical trial.

**Subjects and Methods:** A total of 22 patients with orbital floor fracture were entered in our study in two groups randomly. Patients of first group were treated by autograft of lateral cortex from mandibular ramus, and the patients of second group by titanium mesh as an alloplastic material. All patients were followed for 6 months and enophthalmos, diplopia, cheek paresthesia and infection rate were assessed.

**Results:** There were no significant differences between two groups in respect to enophthalmos ( $p > 0.8$ ), diplopia, vertical dystopia ( $p > 0.5$ ) cheek paresthesia and infection rate. Both mandibular ramus and alloplastic titanium mesh can be used in orbital floor reconstruction regardless of size of defect.

**Conclusion:** Both mandibular ramus autograft and alloplastic titanium mesh are reliable and successful techniques to address the orbital floor fracture. Ramus region provides an appropriate volume of bone with vascularization, low extrusion rate and so inert, but donor site morbidity and more time-consuming are disadvantages. Highly biocompatibility, minimal resorption potential, well-recognized osseointegration and contouring, no donor site morbidity and less time consuming are advantages of titanium mesh; but the risk of graft extrusion or anticipated difficulty while insertion and removing the material if needed because of fibrous ingrowth and also additional cost required, are its drawbacks.

**Keywords:** Orbital floor fracture, Autograft, Alloplast, enophthalmos, Diplopia.

► Please cite this paper as:

Khanizadeh T, Badri AA, Javidi B, Shirafkan S, Razavi M, Ahmadi Angali K. Autogenous Ramus Graft Versus Alloplastic Titanium Mesh in Orbital Floor Reconstruction. *Jundishapur Sci Med J* 2016;14(6):669-680.

Received: Oct 10, 2014

Revised: Aug 4, 2015

Accepted: Aug 19, 2015