

بررسی میزان بیان COX2 در کارسینوم کولورکتال در بیماران تحت کولکتومی بیمارستان امام خمینی (ره) اهواز

محسن شعبانی^{۱*}، پروین خردمند^۲

چکیده

زمینه و هدف: این مطالعه به منظور بررسی میزان بیان پروتئین COX2 در بیماران مبتلا به کارسینوم کولورکتال با هدف درک بهتر از پاتوفیزیولوژی و رفتار فاکتورهای التهابی در این بیماری انجام شد

روش بررسی: در این مطالعه ی توصیفی مقطعی بلوک های پارافینی نمونه بافتی بیماران مراجعه کننده به بیمارستان های آموزشی امام خمینی (ره) با تشخیص پاتولوژی سرطان کولورکتال ارزیابی شدند. اطلاعات بالینی و دموگرافیک بیماران از پرونده ی بیمارستانی استخراج شد. جهت رنگ آمیزی ایمونوهیستوشیمی از آنتی بادی منوکلونال AntiCOX2 استفاده شد.

یافته ها: در این مطالعه تعداد ۳۱ بیمار مبتلا به سرطان کولورکتال با میانگین سنی ۶۵٫۱ (در رنج ۳۳ تا ۸۹) ارزیابی شدند. اغلب تومور ها دارای درجه ی G2 (۵۴٫۸٪) بودند. همچنین مرحله ی تومور در بیش از نیمی از موارد pT3 بود. عدم درگیری لنف نود در ۷۱ درصد موارد دیده شد. میانگین وسعت رنگ پذیری در بیماران برابر با ۳۴٫۶٪ (در رنج ۲ تا ۷۸ درصد) بود. بیش از نیمی از بیماران بیان متوسط مارکر را نشان داده و ۶٫۵٪ بیماران واکنش مثبت قوی داشته داشتند. با این حال ۱۶٫۱٪ بیماران نیز از نظر مارکر COX2 منفی بودند. هیچ یک از این متغیر های ارتباط معنی داری با وضعیت بیان مارکر COX2 ندارند.

نتیجه گیری: یافته های این مطالعه نشان می دهد که بیش از ۷۰٪ بافت های بدخیم کولورکتال بیان کننده ی مارکر COX2 هستند. ارزیابی میزان فراوانی بیان این مارکر در سرطان کولون پتانسیل بالقوه ی آن را به عنوان یک مارکر تشخیصی نشان می دهد. در این مطالعه با بررسی ۳۱ بیمار، بیان مارکر COX2 ارتباط معنی داری با درجه ی تومور، مرحله ، درگیری غدد لنفاوی و در نتیجه میزان بقاء یافت نشد .

واژگان کلیدی: سرطان کولورکتال، فاکتور COX2، درجه ی تومور، مرحله ی تومور، متاستاز

۱-رزیدنت پاتولوژی.

۲- استادیار گروه پاتولوژی.

۱-گروه پاتولوژی، دانشکده پزشکی، دانشگاه علوم پزشکی جندی شاپور اهواز، اهواز، ایران.

* نویسنده مسئول:

محسن شعبانی؛ گروه پاتولوژی، دانشکده پزشکی، دانشگاه علوم پزشکی جندی شاپور اهواز، اهواز، ایران
تلفن: ۰۰۹۸۹۳۸۶۱۱۶۳۰۷

Email: mmohsenshabani@gmail.com

دریافت مقاله: ۱۳۹۸/۱۰/۲۷ دریافت مقاله اصلاح شده: ۱۳۹۸/۱۲/۷ اعلام قبولی: ۱۳۹۸/۱۲/۱۱

مقدمه

نشان داد که بیان ژن های مربوط به آنزیم سیکلواکسیژناز-۲ (COX2) در اغلب سرطان های کولورکتال بالا می باشد. همچنین استفاده از NSAIDs و مهارکننده های انتخابی COX2 سبب بهبودی نسبی در سیر درمانی موارد پیشرفته نیز شده است (۶). داروی سلکوکسیب (Celecoxib) مهمترین داروی مهارکننده انتخابی COX2 بوده و شواهد بالینی و پایه ای زیادی در دسترس است که درمان با این دارو به سود بیماران CRC می باشد (۶). اما مکانیسم مولکولی آن و مسیرهای مولکولی مهارت‌هاجم و متاستاز توسط این دارو به خوبی درک نشده است (۷). برخی معتقدند اثر ضد توموری این دارو مربوط به مهار پروستاگلندین E2 (PGE2) در چرخه سنتز آنزیم COX2 بوده و اثرات ضد تریاید (Anti-proliferative) ضد رگ زایی (Anti-angiogenesis) و القای آپوپتوز را به مهار PGE2 پاتولوژیک نسبت می دهند (۸). در حال حاضر مکانیسم های مولکولی ضد رگ زایی آن ناشناخته بوده و اطلاعات چندانی در مورد مهارت‌های آنژیوژن ناسی از این دارو در دسترس نیست. اما شواهد کافی وجود دارد که یکی از اثرات ضد توموری این دارو مهارت‌های آنژیوژن است (۹،۱۰).

در مطالعه ای که Chen و همکاران در کشور چین انجام دادند مشاهده کردند که سطح COX2 در اکثر بافت های تومورال (۳۱/۳۴) و تمام نمونه های لنف نود های متاستاتیک افزایش یافته بود، اما هیچ ارتباطی با میزان تمایز تومور، مرحله ی کانسر، محل درگیری و سن و جنسیت بیمار نداشت. همچنین بین میزان بیان این مولکول در بافت های تومورال و غیر تومورال اطراف آن، تفاوت قابل ملاحظه وجود داشت

این مطالعه به منظور بررسی میزان بیان پروتئین COX2 در بیماران مبتلا به کارسینوم کولورکتال با هدف درک بهتر از پاتوفیزیولوژی و رفتار فاکتورهای التهابی در

سرطان کولورکتال (Colorectal Cancer, CRC) از مهم ترین علل مرگ و میر در بسیاری از کشورها است (۱). این سرطان یک بیماری هتروژن بوده و شامل حداقل سه فرم اصلی شامل نوع ارثی، اسپورادیک و سرطان کولورکتال مرتبط با کولیت است. شواهد اخیر نشان داده اند که اتیولوژی CRC میتواند مرتبط با التهاب مزمن، موتاسیون های ژنی و تغییراتی اپی ژنیک باشد. با این حال هنوز علت بروز CRC به علت پیچیدگی تومور به صورت واضح مشخص نیست. در گذشته این تصور وجود داشت که سرطان کولورکتال منشا گرفته از تجمع تغییرات ژنتیکی و اپی ژنتیکی است که سبب تبدیل اپیتلیوم نرمال کولون به سلول های تومورال می شود. اما شواهد اخیر نشان داده اند که ۴ مرحله ی اصلی در روند این سرطان نقش دارند: ۱- تغییرات ژنتیکی و اپی ژنتیکی در ساختمان اپی تلیم کولورکتال که سبب رشد کلونال سلول های غیر نرمال می گردند ۲- توسعه ی کنترل نشده ی سرطان در سطح مولکولی و مورفولوژیک ۳- از دست رفتن پایداری ژنومی و ۴ بروز شواهد کلینیکی سرطان (۱-۳).

علاوه بر این، شواهدی که به تازگی مطرح شده اند نشان می دهند که سلول های استرومال نیز نقش مهمی در تومورورژن کولورکتال ایفا می کنند. به طوری که مشاهده شده است که سلول های ایمنی همچون لنفوسیت ها و ماکروفاژها اغلب به درون ریز محیط توموری تهاجم می کنند. این گونه تهاجم ممکن است از جهتی برای درک کارسینورژن کولورکتال اهمیت داشته باشد. یکی از مهمترین فرآیندهای مرتبط با این رویداد فعال شدن مسیر سیگنالینگ COX2 است که احتمالاً نقش مهمی را در پاتورژن تومور ایفا می کند (۴). مطالعات اپیدمیولوژیکی نشان داده اند افرادی که به مدت طولانی از داروهای ضد التهاب غیر استروئیدی (NSAIDs) استفاده نموده اند، خطر ابتلای به CRC به صورت معناداری کاهش یافته است (۵). مطالعات بعدی

یک میکروویو قرار گرفت. در مرحله ی بعد، برشها به مدت ۵ دقیقه به Tris بافر سالین یا TBS انتقال داده شد. توقف فعالیت peroxide Endogenous توسط سرم طبیعی ۱۰ درصد (Goat) در به مدت پنج دقیقه انجام گرفت و سرم اضافی برداشته شد.

آنتی بادی اولیه با رقت ۱:۲۰۰ اضافه گردید و به مدت یک ساعت در دمای ۴ درجه ی سانتیگراد قرار داده شد. سپس شستشو با TBS دوبار و هر بار پنج دقیقه انجام گرفت. بعد از آن نمونه ها با آنتی بادی ثانویه با رقت ۱:۵۰۰ به مدت ۴۵ دقیقه انکوبه شد و به طور مجدد دوبار با TBS هر بار به مدت ۵ دقیقه شستشو داده شد. واکنش کروموزنیک توسط Diaminobezidine و رنگ آمیزی مخالف نیز با Hematoxilin انجام گردید. در نهایت نمونه ها زیر میکروسکوپ نوری بررسی شدند. در گروه های شاهد منفی از PBS به جای آنتی بادی های اختصاصی استفاده شد.

پس از تهیه ی لام ایمونوهیستوشیمی، بررسی میکروسکوپی مقاطع نشاندار شده با آنتی بادی انجام گردید. برای این کار مقاطع نشاندار شده با آنتی بادی به منظور بررسی میکروسکوپی با استفاده از میکروسکوپ نوری و به کارگیری نرم افزار ۲ plus advance Motic در ۱۰ محدوده ی متفاوت تصویربرداری و جهت بررسی کمی از مانیتور LCD استفاده شد. در این بررسی، حداقل ۱۰۰۰ سلول در هر لام شمارش گردیده و درصد سلول های رنگ آمیزی شده، تعیین شد.

تجزیه و تحلیل آماری

در متغیرهای کمی جهت توصیف مرکز داده ها از میانگین (و/یا میانه) و جهت توصیف پراکندگی داده ها از انحراف استاندارد (و/یا دامنه میان چارک) استفاده شد. در متغیرهای کیفی جهت توصیف داده ها از فراوانی و درصد استفاده شد. جهت تحلیل داده ها از آزمون کای اسکوتر(یا

این بیماری به منظور دستیابی به روش های بهتر در نحوه ی تشخیص، تعیین پیش آگهی و استراتژی های درمانی موفق تر در سالهای آینده به انجام رسید

روش بررسی

طراحی مطالعه

در این مطالعه ی توصیفی مقطعی بلوک های پارافینی نمونه بافتی بیماران مراجعه کننده به بیمارستان آموزشی امام خمینی (ره) اهواز با تشخیص پاتولوژی سرطان کولورکتال مورد ارزیابی قرار گرفتند. لام های رنگ آمیزی شده با H&E از نمونه های بافتی بیماران مشاهده و همزمان اطلاعات بالینی و پاراکلینیک بررسی وثبت شده، بهترین لام و بلوک بافتی انتخاب و رنگ آمیزی ایمونوهیستوشیمی انجام شد. بیماران با اطلاعات مخدوش از مطالعه حذف شدند. مطالعه ی حاضر به تایید کمیته ی اخلاق دانشگاه علوم پزشکی اهواز رسید.

ارزیابی ایمونوهیستوشیمی

آماده سازی بافت: ابتدا آنگیری نمونه ها توسط اتانول های صعودی (۹۵، ۷۰ و ۹۹ درصد) انجام شد. سپس شفاف سازی نمونه ها توسط گزیلن و قالبگیری نمونه ها به وسیله ی پارافین صورت گرفت
برش گیری: در این مرحله برشهای بافتی به ضخامت ۴ تا ۵ میکرون تهیه شد.

رنگ آمیزی ایمونوهیستوشیمی: ابتدا پارافین زدایی توسط غوطه ورسازی نمونه ها در گزیلن انجام گرفت. سپس توسط اتانولهای نزولی (۹۹، ۹۵، و ۷۰ درصد) آب دهی صورت گرفت. در مرحله ی بعد به منظور توقف فعالیت Peroxide Endogenous برشها به مدت ۱۰ دقیقه در مجاورت پراکسید هیدروژن ۵ درصد انکوبه و پس از آن در آب جاری شستشو داده شد. پس از آن نمونه ها برای انجام Antigen retrieval به مدت یک دقیقه در دمای ۹۸ درجه ی سانتیگراد در بافر ۰،۰۱ مولار سترات سدیم در

آزمون دقیق فیشر) استفاده شد. سطح معنی دار ۰,۰۵ در نظر گرفته شد. کلیه آنالیزها با استفاده از نرم افزار SPSS نسخه ۲۲ انجام شد.

یافته ها

در این مطالعه تعداد ۳۱ بیمار مبتلا به سرطان کولورکتال مورد ارزیابی قرار گرفتند. میانگین و انحراف معیار سن بیماران به ترتیب برابر با ۶۵,۱ و ۱۵,۳ سال (در رنج ۳۳ تا ۸۹) بود. اغلب تومورها دارای درجه ی G2 (۵۴,۸٪) بودند. همچنین مرحله ی تومور در بیش از نیمی از موارد pT3 بود. عدم درگیری لنف نود در ۷۱ درصد موارد دیده شد. خصوصیات بیماران به تفصیل در جدول ۱-۳ نشان داده شده است (جدول ۱).

وضعیت رنگ پذیری ایمونوهیستوشیمی مارکر COX2 در جدول ۳-۲ نشان داده شده است. بر این اساس، میانگین وسعت رنگ پذیری در بیماران برابر با ۳۴,۶٪ (در رنج ۲ تا ۷۸ درصد) بود. بیش از نیمی از بیماران بیان متوسط مارکر را نشان داده (تصویر ۱) و ۶,۵٪ بیماران واکنش مثبت قوی (تصویر ۲) داشتند. با این حال ۱۶,۱٪ بیماران نیز از نظر مارکر COX2 منفی بودند (تصویر ۳) (جدول ۲).

بیان ایمونوهیستوشیمیایی مارکر COX2 با دیگر خصوصیات مورد بررسی تومور کولورکتال شامل درجه ی بیماری، مرحله ی بیماری و وضعیت متاستاز به لنف نود ها مورد ارزیابی قرار گرفت. یافته های حاصل از این ارزیابی نشان داد که این متغیرها ارتباط معنی داری با وضعیت بیان مارکر COX2 ندارند (جدول ۳).

جدول ۱: خصوصیات بیماران مورد مطالعه

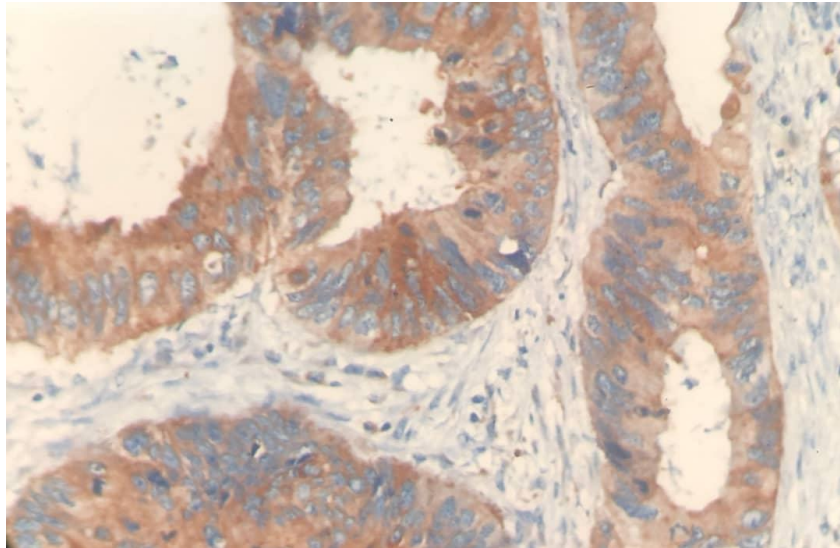
Characteristics	Mean(range) ± SD - Frequency(%)
Age	65.1(33-89)±15.3
Grade	
G1	13(41.9%)
G2	17(54.8%)
G3	1(3.2%)
Stage	
pT1	3(9.7%)
pT2	10(32.2%)
pT3	16(51.6%)
pT4	2(6.5%)
Lymph node	
pN0	22(71%)
pN1a	4(12.9%)
pN1b	1(3.2%)
pN2b	4(12.9%)

جدول ۲: بیان ایمنو هیستوشیمیایی مارکر COX-۲ در بیماران مبتلا به سرطان کلورکتال

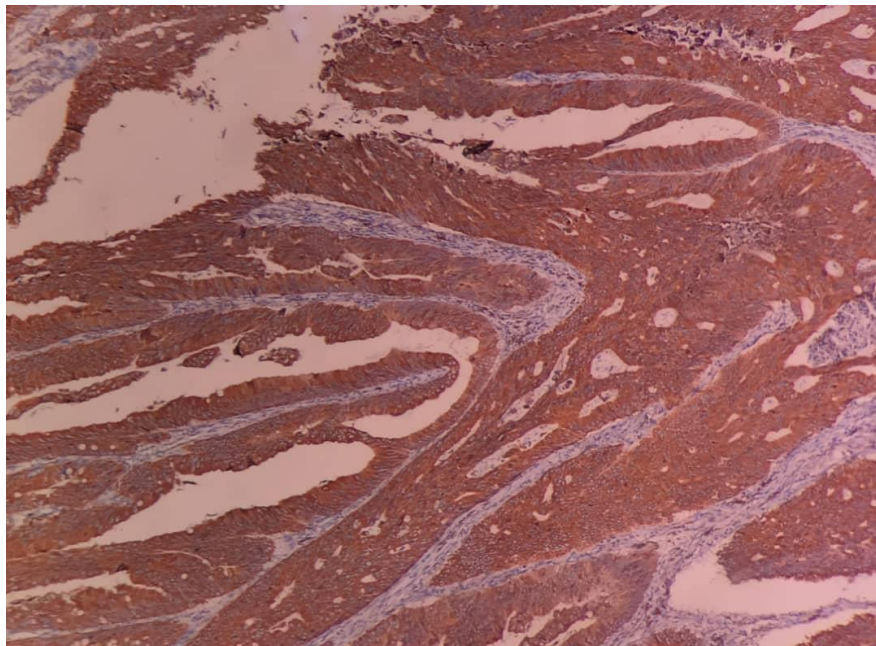
Variable	COX2 Expression
Expression pattern	
<i>Cytoplasmic</i>	31(100%)
Expression Intensity	
<i>Negative</i>	5(16.1%)
<i>Mild</i>	6(19.4%)
<i>Medium</i>	18(58.1%)
<i>Intensive</i>	2(6.5%)
Staining	34.61(2%-78%)±22.82

جدول ۳: ارتباط بیان مارکر COX-۲ و دیگر متغیرهای مورد بررسی

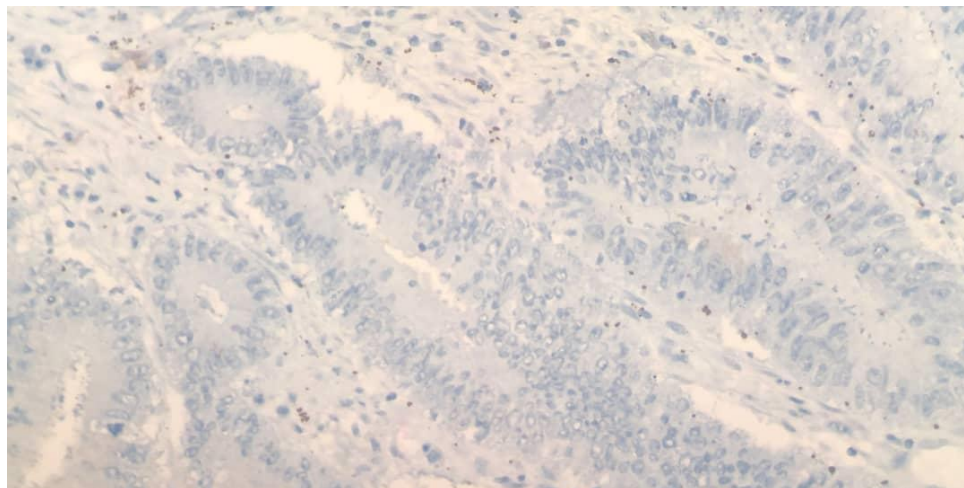
Characteristics	COX2 expression				P value
	Negative	Mild	Medium	Intensive	
Grade					0.3
G1	3(60%)	6(100%)	3(16.7%)	1(50%)	
G2	2(40%)	0	14(77.8%)	1(50%)	
G3	0	0	1(5.6%)	0	
Stage					0.16
<i>pT1</i>	0	0	3(16.7%)	0	
<i>pT2</i>	2(40%)	2(33.3%)	6(33.3%)	0	
<i>pT3</i>	3(60%)	3(50%)	9(50%)	1(50%)	
<i>pT4</i>	0	1(16.7%)	0	1(50%)	
Lymph node					0.57
<i>pN0</i>	5(100%)	4(66.7%)	11(61.1%)	2(100%)	
<i>pN1a</i>	0	2(33.3%)	2(11.1%)	0	
<i>pN1b</i>	0	0	1(5.6%)	0	
<i>pN2b</i>	0	0	4(22.2%)	0	



تصویر ۱: بیان متوسط مارکر COX2 در بافت بدخیم کولون



تصویر ۲: بیان قوی مارکر COX2 در بافت بدخیم کولون



تصویر ۳: بیان منفی مارکر COX2 در بافت بدخیم کولون

بحث

از ۱۰۰۰ بیمار مبتلا به سرطان کولورکتال انجام شد مشاهده کردند که نرخ بیان مثبت مولکول COX2 ۷۷٫۹۷٪ (۸۰۰/۱۰۲۶) است (۱۰). در مطالعه ی دیگر که توسط Li و همکاران انجام شد سطح بیان مولکولی ژن COX2 را ارزیابی کرده و نشان دادند که این ژن در ۸۲٫۱٪ (۲۵/۲۸) از بیماران کانسر کولورکتال، ۵۹٫۳٪ (۳۲/۵۴) از بیماران مبتلا به کولورکتال آدنوما و ۱۸٫۲٪ (۲/۱۱) از افراد گروه کنترل مثبت است. این یافته ها نیز اگرچه برخلاف مطالعه ی حاضر که به بیان پروتئین COX2 پرداخته، سطح بیان ژنی را ارزیابی نموده اند، اما نتایج مشابهی را نشان می دهند. بنابراین احتمالاً هر دو ابزار می توانند در ارزیابی این مولکول به کار گرفته شوند (۱۷). همچنین در مطالعات دیگر نیز نتایج مشابهی بدست آمده است: Venkatachala میزان بیان COX2 در سرطان کولورکتال را ۸۲٫۶٪ بیان کردند (۱۸). Chen و همکاران نیز در ارزیابی بیماران مبتلا به کانسر کولورکتال مشاهده کردند که سطح COX2 در اکثر بافت های تومورال (۳۱/۳۴) افزایش داشته است (۱۹). بنابراین تمام مطالعاتی که در این زمینه انجام شده اند نتایج نسبتاً مشابهی را داشته و افزایش بیان COX2 در سرطان

توسعه ی سرطان کولورکتال یک پروسه ی چند مرحله ای است که در طی آن موتاسیون در انکوژن های مختلف همچون k-ras و APC و یا سرکوبگرهای توموری همچون p53 سبب تخریب سلولی و تکثیر غیر کنترل شده ی سلول ها می گردد. تکثیر سلولی یک مکانیسم بسیار مهم در توموروزن بوده و سیکلواکسیژنازها آنزیم های مهم در این روند هستند. افزایش بیان COX2 با بسیاری از ضایعات پیش بدخیم و بدخیم با منشأ اپی تلیال و بویژه سیستم گوارشی مرتبط است (۱۱-۱۶). ارزیابی میزان فراوانی بیان این مارکر در سرطان کولون میتواند ضمن بررسی نقش پاتولوژیک این مارکر، پتانسیل های بالقوه ی آن را به عنوان یک مارکر تشخیصی، پیش آگهی دهنده و یا حتی هدف درمانی نشان دهد.

یافته های مطالعه ی حاضر نشان داد که میانگین وسعت رنگ پذیری در بیماران برابر با ۳۴٫۶ بوده و بیش از نیمی از بیماران بیان متوسط مارکر را نشان دادند. با این وجود ۱۶٫۱٪ بیماران نیز از نظر مارکر COX2 منفی بودند. این یافته ها هم راستا با یافته های حاصل از مطالعه ی Wu و همکارانش بود. در این مطالعه ی وسیع که بر روی بیش

COX2 به عنوان یک مولکول بالادستی عمل کرده و بنابراین به خودی خود نقشی در رفتار توموری نداشته باشد. انجام مطالعات پروتئومیکس میتواند روشن کننده ی نقش پاتولوژیک این مارکر در سرطان کولورکتال باشد.

نتیجه گیری

یافته های این مطالعه نشان می دهد که بیش از ۷۰٪ بافت های بدخیم کولورکتال بیان کننده ی مارکر COX2 هستند. ارزیابی میزان فراوانی بیان این مارکر در سرطان کولون پتانسیل بالقوه ی آن را به عنوان یک مارکر تشخیصی نشان می دهد. در این مطالعه با بررسی ۳۱ بیمار، بیان مارکر COX2 ارتباط معنی داری با درجه ی تومور، مرحله ، درگیری غدد لنفاوی و در نتیجه میزان بقاء یافت نشد.

قدردانی

از تمامی پرسنل آزمایشگاه پاتولوژی بیمارستان امام خمینی نهایت سپاسگزاری را داریم.

کولورکتال را نشان داده اند. با این وجود سوال دیگر برای محققین نقش این مارکر در پاتوژنز و پیشرفت بیماری است. در مطالعه ی حاضر میزان بیان مارکر COX2 در ارتباط با دیگر یافته های پاتولوژیک تومور از جمله درجه، مرحله و متاستاز به غدد لنفاوی مورد ارزیابی قرار گرفت. بر این اساس مشاهده شد که بیان این مارکر هیچ ارتباط معنی داری با متغیرهای مورد بررسی ندارد. مطالعات گذشته نیز به صورت مشابهی عدم ارتباط بیان COX2 با یافته های کلینیکی پاتولوژیک را گزارش کرده اند. در مطالعه ی Wu نشان داده شد که هیچ همبستگی معناداری میان سن، جنس و محل تومور با بیان COX2 دیده نشد (۱۰). همچنین Chen و همکارانش نیز نشان دادند که هیچ ارتباطی بین میزان بیان COX2 با میزان تمایز تومور، مرحله ی کانسر، محل درگیری و سن و جنسیت بیمار نداشت (۱۹). این یافته ها مطرح کننده ی این فرضیه است که احتمالاً بیان COX2 نه در پیشرفت تومور بلکه در ایجاد تومور نقش داشته باشد. اگرچه برای اثبات این مدعا باید مطالعات بیشتری انجام گیرد. از سوی دیگر این احتمال وجود دارد که مولکول

منابع

- 1-Wang D, Dubois RN. The role of COX-2 in intestinal inflammation and colorectal cancer. *Oncogene* 2010;29(6):781-8.
- 2-Fearon ER, Vogelstein B. A genetic model for colorectal tumorigenesis. *Cell* 1990;61(5):759-67.
- 3-Engauer C, Kinzler KW, Vogelstein B. Genetic instabilities in human cancers. *Nature* 1998;396(6712):643-9.
- 3-Liu Y, Sun H, Hu M, Zhang Y, Chen S, Tighe S, Zhu Y. The role of cyclooxygenase-2 in colorectal carcinogenesis. *Clinical colorectal cancer*. 2017 Sep 1;16(3):165-72.
- 4-Stolfi C, De Simone V, Pallone F, Monteleone G. Mechanisms of action of non-steroidal anti-inflammatory drugs (NSAIDs) and mesalazine in the chemoprevention of colorectal cancer. *Int J Mol Sci* 2013;14(9):17972-85.
- 5-Iwama T. NSAIDs and colorectal cancer prevention. *J Gastroenterol* 2009;44 Suppl 19:72-6.
- 6-Basu GD, Pathangey LB, Tindler TL, Gendler SJ, Mukherjee P. Mechanisms underlying the growth inhibitory effects of the cyclooxygenase-2 inhibitor celecoxib in human breast cancer cells. *Breast Cancer Res* 2005;7(4):R422-35.
- 7-Salimi M, Esfahani M, Habibzadeh N, Aslani HR, Amanzadeh A, Esfandiary M, et al. Change in nicotine-induced VEGF, PGE2 AND COX-2 expression following COX inhibition in human oral squamous cancer. *J Environ Pathol Toxicol Oncol* 2012;31(4):349-56.
- 8-Kumar BN, Rajput S, Dey KK, Parekh A, Das S, Mazumdar A, et al. Celecoxib alleviates tamoxifen-instigated angiogenic effects by ROS-dependent VEGF/VEGFR2 autocrine signaling. *BMC Cancer* 2013;13:273.
- 9-Wu QB, Sun GP. Expression of COX-2 and HER-2 in colorectal cancer and their correlation. *World Journal of Gastroenterology: WJG*. 2015 May 28;21(20):6206.
- 10-Sano H, Kawahito Y, Wilder RL, Hashiramoto A, Mukai S, Asai K, Kimura S, Kato H, Kondo M, Hla T: Expression of cyclooxygenase-1 and -2 in human colorectal cancer. *Cancer Res*. 1995, 55: 3785-3789.

- 11-Eberhart CE, Coffey RJ, Radhika A, Giardiello FM, Ferrenbach S, DuBois RN: Up-regulation of cyclooxygenase 2 gene expression in human colorectal adenomas and adenocarcinomas. *Gastroenterology*. 1994, 107: 1183-1188.
- 12-Fujimura T, Ohta T, Oyama K, Miyashita T, Miwa K: Role of cyclooxygenase-2 in the carcinogenesis of gastrointestinal tract cancers: a review and report of personal experience. *World J Gastroenterology*. 2006, 12: 1336-1345
- 13-Brown JR, DuBois RN: COX-2: a molecular target for colorectal cancer prevention. *J Clin Oncol*. 2005, 23: 2840-2855
- 14-Mehta S, Boddy A, Johnson T, Rhodes M: Systematic review: cyclo-oxygenase-2 in human oesophageal adenocarcinogenesis. *Aliment Pharmacol Ther*. 2006, 24: 1321-1331. 10.1111/j.1365-2036.2006.03119.x
- 15-Liu X, Li P, Zhang ST, You H, Jia JD, Yu ZL: COX-2 mRNA expression in esophageal squamous cell carcinoma (ESCC) and effect by NSAID. *Dis Esophagus*. 2008, 21: 9-14.
- 16-Li X, Kong L, Liao S, Lu J, Ma L, Long X. The expression and significance of feces cyclooxygenase-2 mRNA in colorectal cancer and colorectal adenomas. *Saudi journal of gastroenterology: official journal of the Saudi Gastroenterology Association*. 2017 Jan;23(1):28
- 17-VEkAtACHAlA S, RAjEndRAn M. Correlation of COX-2 Expression in Colorectal Carcinoma with Clinicopathological Features. *Turkish Journal of Pathology*. 2017 Sep 1;33(3):228-34.
- 18-Chen ZK, Ouyang ZT. Relationship between carcinoembryonic antigen and cyclooxygenase 2 expression and colorectal cancer. *Ai zheng= Aizheng= Chinese journal of cancer*. 2003 Feb;22(2):164-7.

Evaluation of COX-2 Expression in Colorectal Carcinoma in Patients Undergoing Colectomy in Ahvaz Imam Khomeini Hospital

Mohsen Shabani^{1*}, Parvin Kheradmand²

1-Resident of Pediatrics.

2-Assistant Professor of Pathology.

1,2-Department of Pathology, Faculty of Medicine, Ahvaz Jundishapur University of Medical Sciences, Ahvaz, Iran.

*Corresponding author:

Mohsen Shabani; Department of Pathology, Faculty of Medicine, Ahvaz Jundishapur University of Medical Sciences, Ahvaz, Iran.

Tel: +989386116307

Email: mmohsenshabani@gmail.com

Abstract

Background and Objective: The aim of this study was to evaluate the expression of level COX-2 protein in patients with colorectal carcinoma in order to better understand the pathophysiology and behavior of inflammatory factors in this disease.

Subjects and Methods: In this cross-sectional descriptive study, tissue paraffin blocks of patients referring to Ahvaz Imam Khomeini teaching hospital with pathological diagnosis of colorectal cancer were evaluated. Clinical and demographic data of patients were extracted from hospital records. Anti-COX-2 monoclonal antibody was used for immunohistochemical staining.

Results: In this study, 31 patients with colorectal cancer (mean age 65.1 (range 33 to 89)) were evaluated. Most tumors had grade G2 (54.8%). Tumor stage pt3 was also seen in more than half of cases. Lymph node involvement was observed in 29% of cases. The mean staining area was 34.6% (range 2 to 78%). More than half of the patients showed moderate marker expression and 6.5% had a strong positive reaction. However, 16.1% of patients were negative for COX-2 marker. No significant correlation between the stage, grade and lymph node involvement with COX-2 expression status was found.

Conclusion: The findings of this study indicate that more than 70% of colorectal malignant tissues express COX-2 marker. However, COX-2 marker expression had no significant association with pathologic variables such as tumor grade, stage and lymph nodes involvement.

Keywords: Colorectal Cancer, COX2 Factor, Tumor Grade, Tumor Stage, Metastasis.

► Please cite this paper as:

Shabani M, Kheradmand P. Evaluation of COX2 Expression in Colorectal Carcinoma in Patients Undergoing Colectomy in Ahvaz Imam Khomeini Hospital. *Jundishapur Sci Med J* 2020; 19(2):177-186

Received: Jan 17, 2020

Revised: Feb 26, 2020

Accepted: Mar 1, 2020